

# Skríning diabetickej retinopatie nemydriatickou funduskamerou s využitím softvéru s umelou inteligenciou

## Screening for diabetic retinopathy with a non-mydriatic fundus camera using artificial intelligence software

Linda Ilavská<sup>1,3</sup>, Alexandra Bražinová<sup>2</sup>

<sup>1</sup>Lekárska fakulta UK v Bratislave (odbor Všeobecné lekárstvo, poslucháčka 4. ročníka)

<sup>2</sup>Ústav epidemiológie LF UK v Bratislave

<sup>3</sup>Diabetologická a metabolická ambulancia Medispektrum s.r.o., Bratislava

### Súhrn

Sledovanie hodnotí technológiu využívajúcu umelú inteligenciu pri skríningu diabetickej retinopatie u pacientov s diabetom 1. a 2. typu, gestačným diabetom a špecifickými typmi diabetu. Pomocou nemydriatickej kamery DRSpplus® a softvéru RetCAD™ sme analyzovali farebné snímky očného pozadia u 403 dospelých od januára do marca 2024. Diabetická retinopatia bola zistená u 55,6 % pacientov s diabetom 1. typu a u 31,8 % pacientov s diabetom 2. typu. U pacientov s gestačným a špecifickým diabetom sa retinopatia nezistila. Naše výsledky naznačujú, že technológia AI je sľubným nástrojom na efektívny skríning a včasnú diagnostiku diabetickej retinopatie.

**Kľúčové slová:** diabetes mellitus – diabetická retinopatia – skríning komplikácií – umelá inteligencia

### Summary

This study evaluates AI-based technology in screening for diabetic retinopathy among patients with type 1, type 2, gestational, and specific diabetes types. Using the non-mydriatic DRSpplus® camera and RetCAD™ software, we analyzed color fundus images in 403 adults from January to March 2024. Diabetic retinopathy was found in 55.6% of type 1 and 31.8% of type 2 patients. No retinopathy was detected in gestational or specific diabetes cases. Our findings suggest that AI technology is a promising tool for effective diabetic retinopathy screening and early diagnosis.

**Key words:** artificial intelligence – diabetes mellitus – diabetic retinopathy – screening for complication

✉ **Linda Ilavská, MBA** | ilavska36@uniba.sk | <https://www.fmed.uniba.sk/>

Doručené do redakcie | Received 1. 10. 2024

Prijaté po recenzii | Accepted 19. 10. 2024

### Úvod

Diabetická retinopatia (DR), hlavná príčina straty zraku u diabetikov, predstavuje narastajúci problém na celom svete. Podľa aktuálnych údajov Svetovej zdravotníckej organizácie (WHO – World Health Organization) sa odhaduje, že postihuje v európskom regióne 950 tisíc ľudí [1]. Všetci pacienti s diabetes mellitus (DM), nezávisle od typu DM, sú vystavení riziku vzniku a rozvoja DR, ktorá je hlavnou príčinou poškodenia zraku a slepoty. DR je spôsobená zmenami v krvných

cievach sietnice zadnej časti oka. Navyše, aj keď nie sú prítomné žiadne príznaky, ktoré by upozorňovali jednotlivca na prítomnosť DM, dlhodobé, aj nepoznané zvýšenie hladiny glukózy v krvi nakoniec môže viesť k poškodeniu tkaniva. DR je liečiteľná komplikácia DM, a preto včasný záchyt je nevyhnutný aj na prevenciu rozvoja vážnejších komplikácií a slepoty u diabetikov.

DR je definovaná ako prítomnosť retinálnych mikrovaskulárnych lézií u diabetika (mikroaneuryzmy, krvácania, mäkké exsudáty, tvrdé exsudáty, intraretinálne

mikrovaskulárne abnormality, venózne guľôčky, nové cievy a fibrózne tkanivo), ktoré predstavujú znaky DR. Žiadna individuálna lézia nie je špecifická pre diabetes, môže sa vyskytnúť aj pri iných chorobných procesoch. Vývoj lézií u pacienta s DM však charakterizuje vznik a progresiu DR.

U každého diabetika, ak žije dostatočne dlho, sa časom rozvinie DR. Pri 20 rokoch anamnézy DM (poznanej alebo nepoznanej diagnózy) sa odhaduje, že približne 80 % diabetickej populácie má DR a 29 % má edém makuly [2,3].

V súčasnosti dostupná liečba, hlavne ak sa použije včas, je účinná pri prevencii vážnej straty zraku až v 98 % prípadov, stratený zrak však nevráti. Kľúčom k prevencii slepoty zapríčinených očnými komplikáciami DM je ich včasné rozpoznanie a vhodná liečba.

Vekom podmienená degenerácia makuly (VPDM) je vo vyspelých štátoch najčastejšie ochorenie, ktoré vedie k strate centrálného videnia a pacienti udávajú pokrivené a deformované tvary predmetov. Zvyknú pripisovať zhoršený zrak veku a problém neriešia. Pritom včasné podchytenie príznakov a následná liečba vedia zachrániť zrak.

Pri edéme sietnice dochádza k zhrubnutiu sietnice v dôsledku akumulácie exsudatívnej tekutiny z poškodennej vnútornej hematosietnicovej bariéry (extracelulárny edém), alebo v dôsledku hypoxie vedúcej k hromadeniu tekutiny v jednotlivých bunkách sietnice (intracelulárny edém). Edém môže byť ohniskový alebo difúzny. Edém centrálnej časti sietnice, makuly, vedie k zhoršeniu videnia. Na jednotlivých snímkach sietnice je makulárny edém ťažko detekovateľný, často sa prejavuje tvrdými exsudátmi v makule, ktoré majú tendenciu zhľukovať sa okolo mikroaneuryziem. Tvrdý exsudát často vytvára kruhový vzor obklopujúci oblasť opuchu. Makulárny edém sa môže objaviť v ktoromkoľvek štádiu diabetickej retinopatie.

**Obr. 1 | Vyšetrenie funduskamerou. Snímka z archívu Diabetologickej a metabolickej ambulancie Medispektrum s.r.o., Bratislava**



Pravidelné vyšetovanie je nevyhnutné pre včasný skrining DR a VPDM. Na Slovensku len približne 45 % diabetikov podstupuje pravidelné očné skriningové vyšetrenia [4]. Moderné technológie – nemydriatické kamery a softvér umelnej inteligencie – umožňujú rozpoznať lézie, urobiť skriningové vyšetrenie diabetickej retinopatie, znížiť diagnostickú záťaž pre očných špecialistov, časové náklady pre pacientov a zachytiť prípady s novozistenými mikrovaskulárnymi komplikáciami diabetu včas.

S dnešnými digitálnymi farebnými funduskamerami je možné získať jeden alebo viacero snímok od pacienta v priebehu niekoľkých sekúnd a zobrazit' ich na obrazovke počítača. Softvérové systémy využívajúce umelú inteligenciu sú schopné obratom vyhodnotiť výsledok.

V tejto štúdii sme sledovali záchyt diabetickej retinopatie v súbore pacientov diabetologickej ambulancie pomocou funduskamery.

## Metódy

V prospektívnej observačnej štúdii sme sledovali súbor pacientov s diagnózou diabetes mellitus dispenzarizovaných v Diabetologickej a metabolickej ambulancii Medispektrum v Bratislave. V rámci štúdie boli vyšetovaní pre prítomnosť príznakov diabetickej retinopatie.

Vyšetrenia boli uskutočnené v období od 1. 1. 2024 do 31. 3. 2024. Vyšetrenie bolo dobrovoľné, nebolo hradené z verejného zdravotného poistenia, bolo bezplatné. Vyšetrenia boli realizované počas rutinných vyšetrení v diabetologickej ambulancii, rozšírené o vyšetrenie funduskamerou (obr. 1). Všetci vyšetrení boli starší ako 18 rokov, pred vyšetrením podpísali informovaný súhlas.

Vyšetrujúci boli pred začatím vyšetovania vyškolení vo vyšetrení diabetologickej retinopatie v ordinácii diabetológa.

Na vyšetrenia sme použili funduskameru s konfokálnym zobrazovacím systémom iCare DRSplus. Plne automatizovaný systém iCare DRSplus, zahŕňajúci automatické zarovnanie, zaostrenie, expozíciu a zachytenie, umožnil zobrazovanie cez zreničky už od 2,5 mm, bez potreby dilatácie a s podporou podrobných 45° snímok sietnice.

U každého vyšetreného sme získali 4 snímky: z každého oka po 2 fotografické obrazové polia, jedno centrované na optickom disku a druhé na makule. Všetky fotografie boli urobené bez rozšírenia zreníc. Technológia TrueColor Confocal poskytla obrazy s vysokou ostrosťou obrazu, optickým rozlíšením a kontrastom. Filtrovanie bez červenej farby s vysokým rozlíšením zlepšilo vizualizáciu vaskulatury sietnice, modré obrázky poskytli lepší pohľad na vrstvu nervových vlákien, červený kanál umožnil svetlu prenikať do hlbokých vrstiev

sietnice. Infračervené svetlo poskytlo podrobné informácie zodpovedajúce cievkovke. Možnosť funkcie mozaiky automaticky kombinovala rôzne polia sietnice bez zásahu používateľa a vytvárala panoramatické pohľady až do 80° [5].

Všetky fotografie očného pozadia boli anonymizované a nahrané na cloudovú platformu cez zabezpečené internetové pripojenie, kde bol na obrázky aplikovaný softvér RetCAD v1.3.1 (Thirona, Holandsko). Všetkým obrázkom bolo priradené skóre kvality, skóre DR a VPDM pomocou algoritmu umelej inteligencie (AI – Arteficial Intelligence). RetCAD™ je softvérový produkt s certifikáciou CE 0344 triedy IIa (senzitivita vyšetrení 95–100 %, špecifická 98 %). Softvér využíva technológiu hlbokého učenia a počítačového videnia na veľkom množstve snímok sietnice, aby poskytol presné výsledky [6]. Zjednodušená vizualizácia analýzy skenovania pomocou tepelných máp pomáha zlepšiť zapojenie pacienta pri interpretácii výsledkov.

Doba analýzy je približne 1 minúta. Výsledky softvéru RetCAD boli odoslané späť do klientskej aplikácie.

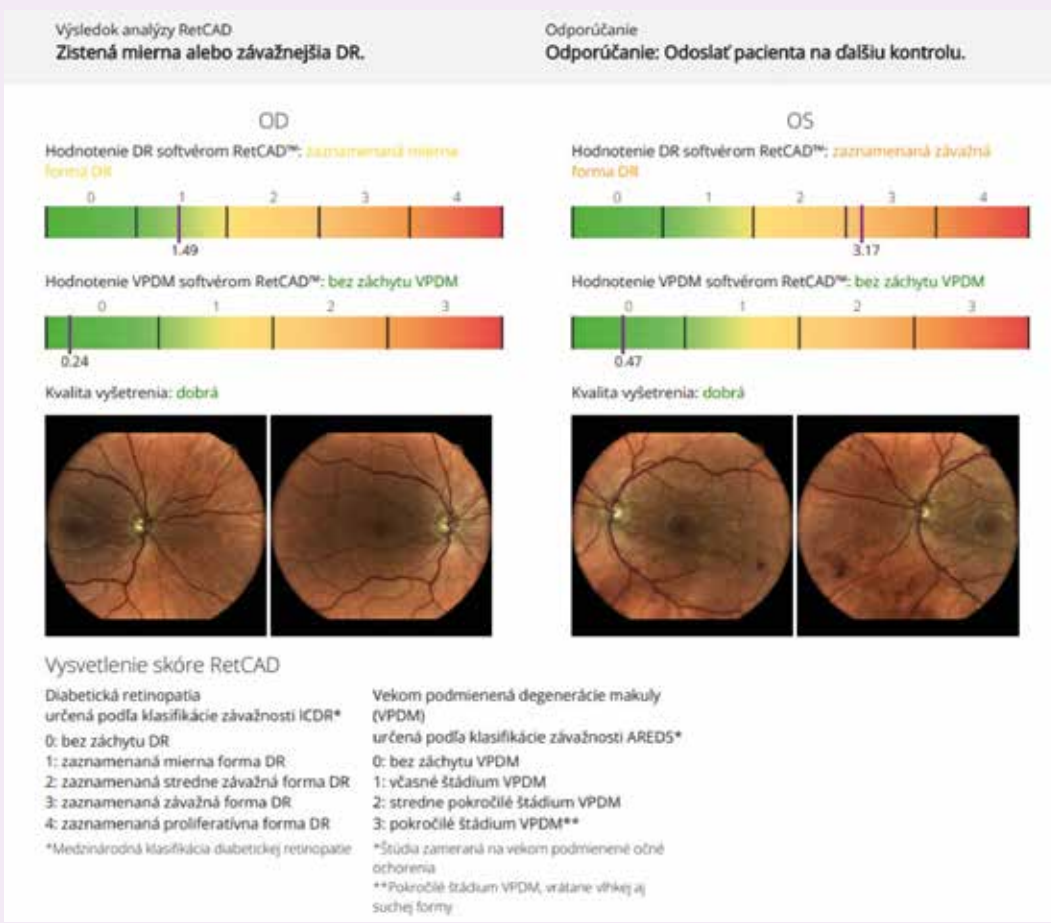
V tomto sledovaní sme použili údaje z rutinných vyšetrení pacientov s DM v diabetologickej ambulancii. Všetci vyšetrení mali DM s diagnózami podľa Medzinárodnej klasifikácie chorôb (MKCH), 10. revízie: E10.\* Diabetes mellitus 1. typu (DMT1), E11.\* Diabetes mellitus 2. typu (DMT2), O24.4 Gestačný diabetes mellitus vzniknutý v ťarchavosti (GDM) a E13.\* a E14.\* – špecifické formy DM.

Súbor sme sledovali podľa nasledujúcich charakteristík: typ diabetes mellitus (DMT1, DMT2, GDM, špecifické formy DM), pohlavie (žena/muž), vek. Ďalej sme vyhodnotili výsledky vyšetrení funduskamerou, vyhodnotení softvérom RetCAD™ pre každé oko zvlášť (OS ľavé oko/Oculus Sinister a OD – pravé oko/Oculus Dexter).

Každý obrázok bol najprv ohodnotený podľa kvality obrazu, a ak sa kvalita obrazu považovala za dosta-

**Obr. 2 | Vyhodnotenie DR a VPDM: zachytenie závažnej DR u 41-ročného pacienta s DM2T.**

Snímka z archívu Diabetologickej a metabolickej ambulancie Medispektrum s.r.o., Bratislava, použité so súhlasom iCare



točnú, obrázok bol ohodnotený skriningom prítomnosti alebo neprítomnosti DR a VPDM. DR bola klasifikovaná podľa klasifikácie ETDRS (Early Treatment of Diabetic Retinopathy Study) a VPDM podľa AREDS (Age-Related Eye Disease Studies) [7].

Použili sme nasledovné hodnotenie **DR 0-5: 0** – žiadna DR, **1** – mierna DR: iba mikroaneuryzmy, **2** – stredná neproliferatívna DR/NPDR: mikroaneuryzmy, krvácanie, exsudáty, vatové škvvrny, **3** – závažná NPDR:

závažné krvácanie zo sietnice, vatové škvvrny, žilové guľôčky, **4** – veľmi závažná NPDR: závažné retinálne krvácanie vo všetkých 4 kvadrantoch alebo významné žilové guľôčky aspoň v 2 kvadrantoch alebo stredne závažné intraretinálne mikroaneuryzmy aspoň v jednom kvadrante, **5** – proliferatívna DR. 0 alebo 1 sa označuje ako nereferovateľný DR, zatiaľ čo štádia DR 2 alebo vyššie sa označujú ako referovateľné DR.

Použili sme nasledovné hodnotenie **VPDM 0-3: 0** – žiadna VPDM, **1** – skorá VPDM: stredne rozšírené drúzy > 63 µm až < 125 µm, **2** – stredná VPDM: veľké drúzy > 125 µm, **3** – pokročilá VPDM: neovaskulárna VPDM a/alebo geografická atrofia. Štádium VPDM0 alebo VPDM 1 sa označuje ako nereferovateľná VPDM, zatiaľ čo štádium VPDM2 alebo 3 sa označuje ako referovateľná VPDM (obr. 2).

Hodnotené boli snímky s potvrdenou dobrou kvalitou zobrazenia retiny. Získané údaje z vyšetrení sme vložili do databázy vytvorenej v programe MS Excel. Hodnotili sme celkové počty vyšetrených v jednotlivých skupinách, percentuálne zastúpenia, mediány a priemery jednotlivých premenných.

**Tab. 1 | Charakteristika súboru**

typ DM	vek	počet vyšetrených n (%)	pohlavie	
			ženy n (%)	muži n (%)
DM1T	41	19 (4,7)	7 (36,8)	12 (63,2)
DM2T	69	370 (91,8)	163 (44,1)	207 (55,9)
GDM	35	13 (3,2)	13 (100)	0 (0)
špecifické formy DM	68	1 (0,03)	0 (0)	1 (100)
spolu	54,5	403 (100)	183 (45,4)	220 (54,6)

**Tab. 2 | Výsledky skriningového vyšetrenia očných komplikácií DM funduskamerou so softvérom s využitím umelej inteligencie (AI) – DR a VPDM**

typ DM		DM1T	DM2T	GDM	špecifické formy DM
počet vyšetrených podľa typu DM		19	370	13	1
počet hodnotených podľa typu DM n (%)		18 (100)	336 (100)	13 (100)	1 (100)
DR OS	bez DR	8 (44,4)	229 (68,2)	13 (100)	1 (100)
	mierna DR	4 (22,2)	69 (20,5)	0 (0)	0 (0)
	stredne závažná	3 (16,7)	30 (8,9)	0 (0)	0 (0)
	závažná	3 (16,7)	8 (2,4)	0 (0)	0 (0)
	proliferatívna	0 (0)	0 (0)	0 (0)	0 (0)
DR OD	bez DR	10 (55,6)	235 (69,9)	13 (100)	1 (100)
	mierna DR	4 (22,2)	64 (19,1)	0 (0)	0 (0)
	stredne závažná	2 (11,1)	28 (8,3)	0 (0)	0 (0)
	závažná	2 (11,1)	9 (2,7)	0 (0)	0 (0)
	proliferatívna	0 (0)	0 (0)	0 (0)	0 (0)
VPDM OS	bez VPDM	18 (94,7)	283 (84,2)	13 (100)	1 (100)
	včasné štádium	0 (0)	36 (10,7)	0 (0)	0 (0)
	stredne pokročilé štádium	0 (0)	11 (3,3)	0 (0)	0 (0)
	pokročilé štádium	0 (0)	6 (1,8)	0 (0)	0 (0)
VPDM OD	bez VPDM	18 (94,7)	295 (87,8)	13 (100)	1 (100)
	včasné štádium	0 (0)	25 (7,4)	0 (0)	0 (0)
	stredne pokročilé štádium	0 (0)	12 (3,6)	0 (0)	0 (0)
	pokročilé štádium	0 (0)	4 (1,2)	0 (0)	0 (0)

AI – umelá inteligencia/Artificial Intelligence DM – diabetes mellitus DM1T – diabetes mellitus 1. typu DM2T – diabetes mellitus 2. typu DR – diabetická retinopatia GDM – gestačný diabetes mellitus OD – pravé oko/Oculus Dexter OS – ľavé oko/Oculus Sinister VPDM – vekom podmienená degenerácia makuly

Fotografie, ktoré nespĺňali parametre kvality podľa hodnotenia samotného softvéru, neboli vyhodnocované. Všetci pacienti s pozitívnym nálezom boli odoslaní neodkladne na oftalmologické vyšetrenie. Pacientom s DM bez zistenej DR a/alebo VPDM bolo vyšetrenie u oftalmológa odporúčané v pravidelných intervaloch. Všetci boli upozornení, že vyšetrenie funduskamerou nenahrádza kompletne očné vyšetrenie.

## Výsledky

Spolu bolo vyšetrených 403 dospelých pacientov s DM, z nich bolo 183 žien (45,4%) a 220 mužov (54,6 %). Medián veku bol 54,9 rokov, vekový priemer 52,8 rokov, vekový rozsah 25–85 rokov. Charakteristiku súboru uvádzame v tab. 1.

### Charakteristika súboru

Z vyšetrených bolo **19 pacientov a pacientok s DM1T** (4,7 %), s DM2T 370 (91,8 %), tehotných žien s GDM bolo 13 (3,2 %) a 1 pacient mal špecifickú formu DM (0,3 %).

V skupine **DM1T** bolo celkom **19 osôb**: 7 žien (36,8 %) a 12 mužov (63,2 %), vekový priemer 42,4 roka, medián 41 rokov, vekové rozpätie od 30 do 61 rokov.

V skupine **DM2T** bolo celkom **370 osôb**: 163 (44,1 %) žien a 207 (55,9 %) mužov, vekový priemer 67,4 roka, medián 69 rokov, vekové rozpätie od 30 do 85 rokov.

V skupine **GDM** bolo **13 žien** (100 %), vekový priemer 33,5 roka, medián 35 rokov, vekové rozpätie od 25 do 44 rokov.

V skupine diabetikov so **špecifickými formami DM** bol **1 muž** (100%), vek 68 rokov.

## Zistený výskyt očných komplikácií

V skupine **DM1T** bez známk DR bolo zistených 8 (44,4 %) pacientov, miernu DR mali 4 (22,2 %) pacienti, stredne závažnú 3 (16,7 %) a závažnú 3 (16,7 %) pacienti s DM1T, proliferatívna sa vyšetrením nezaznamenala.

V skupine **DM2T** bez známk DR bolo zistených 229 (68,2 %) pacientov, miernu DR malo 69 (20,5 %) pacientov, stredne závažnú 30 (8,9 %), závažnú 8 (2,4 %), proliferatívna sa nezaznamenala vyšetrením.

V skupinách s **GDM** a **špecifickými formami DM** nebola zistená DR a ani VPDM.

V skupine **DM1T** vyšetrenie nezistilo DR ani na jednom oku u **44,4 % diabetičiek a diabetikov**. U 55,6 % DM1T bola zachytená minimálne mierna DR minimálne na 1 oku. Mierna DR, označovaná za reverzibilný stav, bola zistená u 22,2 % diabetičiek a diabetikov 1. typu. Stredne závažná a závažná DR minimálne na jednom oku sa vyskytla spolu u 33,4 %.

V skupine **DM2T** vyšetrenie nezistilo DR ani na jednom oku u **68,2 % diabetičiek a diabetikov**. U 31,8 % DM2T bola zachytená minimálne mierna DR minimálne na 1 oku. Mierna DR bola zistená u 20,5 % diabetičiek a diabetikov 2. typu. Stredne závažná sa vyskytla u 8,9% a závažná DR minimálne na 1 oku sa vyskytla u 2,4 % diabetičiek a diabetikov.

V skupine **GDM** a diabetikov so **špecifickými formami DM** sa žiadna komplikácia DM – DR ani VPDM – nezistila. Je to dôkazom, že komplikácie DM závisia od metabolickej kompenzácie a od dĺžky trvania DM.

Výsledky vyšetrení sú uvedené v tab. 2.

## Diskusia

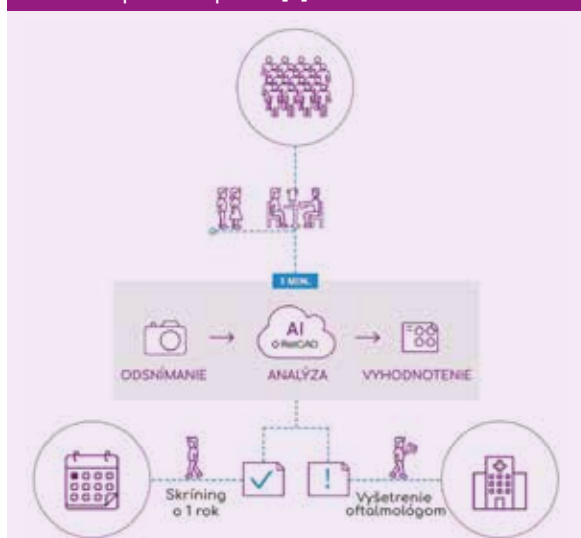
V našom súbore sme uskutočnili skriningové vyšetrenie DR a VPDM u pacientov s DM (tab. 1) počas pravidelného vyšetrenia v diabetologickej ambulancii.

Naše zistenia o výskyte DR a VPDM, zachytené v tab. 2, sú vyššie, ako je bežný záchyt týchto komplikácií u diabetikov podľa údajov Národného centra zdravotníckych informácií (NCZI). Počet diabetikov s očnými komplikáciami je na Slovensku okolo 70 tisíc za rok 2022, čo predstavuje prevalenciu 19,55 %, z toho výskyt slepoty je 2,2 na 1 000 diabetikov. Každoročne je u nás u približne 5 000 diabetikov novozistená DR a novozistená slepota je u 70–140 diabetikov ročne [8].

Aktuálne výsledky svedčia pre vysokú mieru prevalencie komplikácií v sledovanom súbore – vyššiu, ako je prevalencia bežne zachytávaná bez vyšetrenia funduskamerou v očnej ambulancii. Tento fakt vysvetľujú údaje zdravotných poisťovní – pravidelné očné skriningové vyšetrenia podstupuje len približne 45 % diabetikov [4], čo je príčinou poddiagnostikovania DR. Situáciu ovplyvňuje dostupnosť zdravotnej starostlivosti, ochota diabetikov podstupovať ďalšie vyšetrenie

**Obr. 3 | Program skriningového vyšetrenia diabetickej retinopatie s využitím umelej inteligencie (AI).**

Upravené podľa [6] so súhlasom iCare



nia z rôznych dôvodov, hlavne pracovných, sociálnych, ekonomických a iných aspektov zo strany pacientov, doba trvania vyšetrenia a následné ovplyvnenie hlavne v prípade mydriázy zrenice oka.

Pravidelné očné vyšetrenie a liečba môžu účinne zabrániť väčšine prípadov slepoty v dôsledku DM. DR nemusí spôsobovať žiadne ťažkosti, kým nie je celkom pokročilá a neovplyvňuje zrak človeka. Niektoré krajiny už zaviedli skríníngové programy pre populácie so zvýšeným rizikom DR za využitia prístrojového vybavenia s vyhodnotením pomocou AI (obr. 3). Náš zdravotný systém so zavedeným programom skríníngu na diabetologických ambulanciách sa najviac podobá systému v Českej republike.

Skríníngové vyšetrenie diabetikov na základe farebnej fotografie fundu nenahrádza kompletné očné vyšetrenie, ale program skríníngu má obrovskú hodnotu pri identifikácii diabetickej retinopatie a včasnemu odoslaniu k oftalmológovi, v závažnejších štádiách k retinálnemu špecialistovi. Nové poznatky a technológie, ako sú digitálne nemydriatické kamery a umelá inteligencia, ponúkajú dôležitú podporu pri skríníngu diabetickej retinopatie. Zvýšenie dostupnosti skríníngu DR a VPMD a efektívne využitie AI v prospech účinnej a včasnej diagnostiky sa stáva realitou, čo potvrdzujú aj naše skúsenosti.

*Táto publikácia vznikla vďaka podpore v rámci Grantového projektu Zdravotnej poisťovne Dôvera a.s., Lekárskej fakulty Univerzity Komenského a spoločnosti Medispektrum s.r.o.*

*Práca je súčasťou aktivity Študentskej vedeckej odbornej činnosti 2024.*

## Literatúra

1. Promoting diabetic retinopathy screening. WHO 2024. [cit. 2. 4. 2024]. Dostupné z WWW: <<https://www.who.int/europe/activities/promoting-diabetic-retinopathy-screening>>.
2. Klein R, Knudtson MD, Lee KE et al. The Wisconsin Epidemiologic Study of Diabetic Retinopathy: XXII the twenty-five-year progression of retinopathy in persons with type 1 diabetes. *Ophthalmology* 2008; 115(11): 1859–1868. Dostupné z DOI: <<https://doi.org/10.1016/j.ophtha.2008.08.023>>. PMID: 19068374; PMCID: PMC2761813.
3. Štefaničková J. Diabetická retinopatia. Publikované: 2. 4. 2020. [cit. 2. 4. 2024]. Dostupné z WWW: <<https://portal.fmed.uniba.sk/clanky.php?aid=417>>.
4. Mišuth J, Štefaničková J, Tkáč I et al. Analýza vyšetreného očného pozadia u pacientov s ochorením diabetes mellitus na základe dát zdravotnej poisťovne. *Oftalmol Prax* 2024; 3(1): 41–46.
5. iCare DRSplus TrueColor confocal fundus imaging systém. Icare Finland Oy. [cit. 2. 4. 2024]. Dostupné z WWW: <<https://www.icare-world.com/product/icare-drsplus>>.
6. Fast and reliable screening of big populations for eye disease symptoms. Thirona Retina. [cit. 2. 4. 2024]. Dostupné z WWW: <<https://retcad.eu/large-scale-screening-programs-use-case>>.
7. Diabetic retinopathy grading. The University of Melbourne 2023. [cit. 2. 4. 2024]. Dostupné z WWW: <<https://drgrading.ieh.unimelb.edu.au/cera/index.asp>>.
8. Činnosť diabetologických ambulancií v Slovenskej republike 2022. NCZI 2023. [cit. 5. 4. 2024]. Dostupné z WWW: <<https://www.nczisk.sk/Aktuality/Pages/Cinnost-diabetologickych-ambulancii-v-Slovenskej-republike-v-roku-2022.aspx>>.