proLékaře.cz | 23.11.2026

VÝVOJOVÉ ANOMÁLIE KRKU

DEVELOPMENTAL ANOMALIES IN THE NECK

prof. MUDr. Viktor Chrobok, CSc., Ph.D. [1], MUDr. Jana Šatanková[1], MUDr. Jana Dědková[2], Mgr. Denisa Stránská[1], Mgr. Jarmila Hofmanová[1], MUDr. Michal Černý, Ph.D. [1]

[1] Klinika otorinolaryngologie a chirurgie hlavy a krku, Fakultní nemocnice Hradec Králové, Univerzita Karlova, Lékařská fakulta v Hradci Králové

[2] Radiologická klinika, Fakultní nemocnice Hradec Králové

prof. MUDr. Viktor Chrobok, CSc., Ph.D.
Klinika otorinolaryngologie a chirurgie hlavy a krku
Fakultní nemocnice Hradec Králové
Univerzita Karlova, Lékařská fakulta v Hradci Králové
Sokolská 581, 500 05 Hradec Králové
chrobok@fnhk.cz

Abstrakt

Je uveden přehled vývojových anomálií na krku u dětí a mladistvých. Jedná se především o laterální krční píštěl a cystu, mediální krční cystu, dermoid, cévní malformace a anomálie velkých krčních cév. Cílem je přiblížení problematiky klinickému logopedovi a upozornění na možnost poruchy polykání u některých chorob, které jsou demonstrovány na kazuistikách.

Klíčová slova

vývojové anomálie krku, cysty, píštěle, dermoid, cévní malformace, cévní anomálie a dysfagie

Summary

An outline of developmental anomalies in the neck of children and adolescents is provided. These include, in particular, lateral cervical fistulas and cysts, medial cervical cysts, and anomalies of large cervical vessels. The aim is to give speech and language pathologists an insight into the issue and to highlight the possibility of swallowing disorders in some diseases demonstrated in case reports.

Keywords

developmental cervical anomalies, cysts, fistula, dermoid, vascular malformation, vascular anomaly, dysphagia

Úvod

Problematika zduření na krku u dětí a mladistvých je velmi široká a pestrá. Vyskytují se kongenitální anomálie (cysty a píštěle), zduření může postihnout lymfatické uzliny, štítnou žlázu, velké slinné žlázy nebo měkké tkáně krku (cévy, nervy, tuk, sval a další) (Komínek et al, 2016).

Oblast krku je kraniálně ohraničena dolní čelistí, zevním zvukovodem a mastoidním výběžkem spánkové kosti; kaudálně klíční kostí a jugulární jamkou.

V celém lidském těle je kolem 600 lymfatických uzlin, z nichž polovina se nachází na hlavě a krku. Lymfatické krční uzliny lze dělit z anatomického pohledu na povrchní, hluboké a perivisceralní (kolem hrtanu, hltanu a průdušnice). Klinická anatomie dělí krk na sedm oblastí: I – submandibulární a submentální, II – horní jugulární, III – střední jugulární, IV – dolní jugulární, V – laterální, VI – přední část krku a VII – horní mediastinum. Klinické dělení krku je jednotné pro všechny lékaře různých odborností, tj. ORL, radiodiagnostik, onkolog a další (Čelakovský et al, 2012).

Diferenciální diagnostika zduření na krku je založena především na anamnéze, klinickém vyšetření pohledem a pohmatem, zobrazovacích vyšetřeních (ultrazvuk, CT a magnetická rezonance).

Zduření na krku se může projevit bolestí, poruchou polykání, bolestmi při polykání, dušností nebo celkovými příznaky, mezi které patří teplota, zchvácenost, úbytek hmotnosti a další. U vlastního zduření zjišťujeme lokalizaci, velikost, povrch,



prof. MUDr. Viktor Chrobok, CSc., Ph.D.

proLékaře.cz | 23.11.2026

konzistenci, bolestivost při palpaci, změny na kůži, pohyblivost zduření, omezení hybnosti krku a hlavy.

Obecně je třeba rozlišit, zda je zduření způsobené zánětem nebo nádorem. Pro počáteční orientaci lze využít pravidlo sedmi dle doby trvání rezistence: 7 dnů odpovídá pravděpodobně zánětu, 7 týdnů – zhoubnému nádoru, 7 let vrozené vadě nebo nezhoubnému nádoru.

Domníváme se, že klinický logoped by měl být seznámen s danou problematikou, jelikož se může setkat s vývojovými anomáliemi na krku ve své praxi. U některých chorob mohou být přítomny také potíže s polykáním, kde je po klinickém logopedickém vyšetření v případě potřeby vhodné provést podrobné vyšetření poruchy polykání, mezi které patří flexibilní endoskopické vyšetření polykání (FEES) nebo videofluoroskopie (Tedla, 2009).

Laterální krční píštěl

Laterální krční píštěle vznikají při perzistenci žaberních štěrbin (branchiogenní teorie). Více než 90 % anomálií vychází z druhého branchiálního systému. Asi 8 % je výsledkem anomálie prvního branchiálního systému. Anomálie ze třetího a čtvrtého branchiálního oblouku a štěrbiny jsou velmi vzácné. Obecně bývají častěji postiženy ženy (Ford et al., 1992; Golledge a Ellis, 1994; Pellant, 1976).

Laterální krční píštěl (fistulla colli lateralis) je kanál, jehož stěna je většinou kryta dlaždicobuněčným epitelem. Na kůži krku je patrné zevní ústí píštěle, které se projevuje zarudnutím, otokem a sekrecí. Někdy je přítomen pouze nezánětlivý drobný otvor.

Píštěle směřují od zevního ústí směrem kraniálním, pokud jsou kompletní (úplné), mají též vnitřní ústí v oblasti polykacích cest – hltanu. Píštěle, které mají pouze jedno ústí, se nazývají nekompletní (neúplné). Většina píštělí (80-90 %) má zevní ústí. Úplné píštěle se vyskytují asi v 40 %, neúplné se zevním ústím v 50 % a neúplné s vnitřním ústím v 10 %. Píštěle současně na obou stranách krku se vyskytují asi u 5 % nemocných. Familiární výskyt se uvádí v 6 %.

V diagnostice je snadné identifikovat zevní ústí píštěle, někdy je možné vyhmatat pruh tkáně pod kůží, dále lze využít sondáž píštěle a fistulografii.

Léčba je chirurgická, kdy pouze úplné odstranění píštěle je prevencí recidivy. Píštěle z 2. žaberní štěrbiny mají vnitřní ústí na předním povrchu zadního patrového oblouku nebo v lůžku patrové tonzily, a proto je třeba při operaci současně provést tonzilektomii.

Kazuistika

Mladá žena si stěžuje na intermitentní několik měsíců trvající zduření na krku velikosti až 5x4 cm. V posledních dnech se objevilo navíc zarudnutí kůže krku, bolesti na krku a bolesti při polykání. Palpačně bolestivá rezistence vpravo před kývačem má fluktuující obsah (obr. 1a).

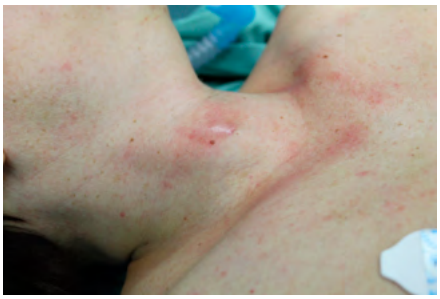

Obrázek 1a
Zarudnutí a rezistence na pravé straně krku před kývačem

Na magnetické rezonanci je patrno cystické zduření, zevně od velkých krčních cév, směřující kanálem k pravé patrové tonzile (obr. 1b).

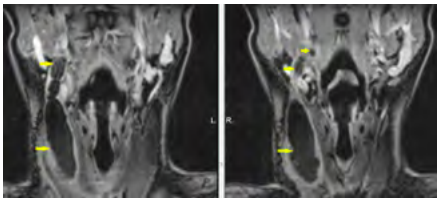

Obrázek 1b
Magnetická rezonance s cystickou rezistencí vpravo na krku s píštělí směřující k pravé patrové tonzile laterální krční píštěl (šipky)

Chirurgicky byla odstraněna neúplná (bez zevního ústí) laterální krční píštěl z druhé žaberní štěrbiny spolu s patrovou mandlí (obr. 1c).



Obrázek 1c
Preparát laterální krční píštěle s patrovou tonzilou

Laterální krční cysta

Z hlediska vzniku laterální krční cysty (cystis colli lateralis) je uznávána především teorie branchiogenní (Becker et al, 1994; Bhaskar a Bernier, 1959).

Cysty se klinicky manifestují obvykle ve 2. - 3. dekádě života. Jedná se o elastickou, oválnou, fluktuující, nebolestivou rezistenci velikosti několika centimetrů. Nejčastější lokalizace je před horní polovinou kývače. V případě sekundárního zánětu se projevuje bolestmi a zarudnutím kůže nad cystou. Laterální krční cysty jsou většinou jednostranné, častěji na levé straně krku.

Ze zobrazovacích vyšetření je vhodná sonografie nebo CT vyšetření. Při punkci lze aspirovat čirý, zkalený, hlenovitý, žlutavě-šedý obsah různé hustoty. Je-li diagnóza cysty pravděpodobná, probatorní punkci neprovádíme. Léčba je chirurgická, spočívá v kompletním vyjmutí cysty.

V diferenciální diagnostice je třeba odlišit postižení uzlin, dermoidní cystu, lymfangiom, laryngokélu, tumory glomus caroticum, neurofibromy a lipom. Maligizovaná branchiogenní cysta je diagnóza, která je velmi raritní. V případě odstranění malignizovaného cystického útvaru na laterální straně krku je třeba na prvním místě myslet na metastázu karcinomu z oblasti hltanu nebo štítné žlázy. Při negativním nálezu stran primárního ložiska je nutné provést panendoskopii a stejnostrannou tonzilektomii nebo biopsii z kořene jazyka a řádné histologické vyšetření k verifikaci primárního nádoru (Komínek et al, 1997). Dnes lze do diagnostického vyšetření při pátrání po primárním ložisku nádoru zvážit provedení PET CT a oboustranné tonzilektomie.

Mediální krční cysta

Mediální krční cysta (cystis colli mediana) vzniká ze zbytku ductus thyreoglossus, který je spojen s embryonálním vývojem a sestupem štítné žlázy z kořene jazyka (foramen caecum). Ventrální část ductus thyreoglossus je srostlá s tělem jazylky, nebo duktus tělem jazylky prochází (Tas et al, 2003). Pro manifestaci cysty je důležitá nejen perzistence části duktu, ale jeho následné zánětlivé postižení s akumulací sekretu (Janeček a Šlapák, 2000).

Elastické, na pohmat někdy fluktuující zduření ve střední čáře krku ve výši jazylky je charakteristické pro mediální krční cystu. Klinicky se projeví většinou v dětském věku, ne však bezprostředně po narození, ale může se objevit i v dospělosti. Nemocný má pocit cizího tělesa při polykání a někdy

proLékaře.cz | 23.11.2026

až parestézii v krku. V případě zánětlivých změn cysty jsou přítomny bolesti a zarudnutí okolní kůže.

Přínosem pro potvrzení diagnózy je ultrazvukové nebo CT vyšetření a případně aspirační cytologie tenkou jehlou. Obsah cysty je viskózní, hlenovitý.

V diferenciální diagnostice mediální krční cysty je třeba uvažovat o ektopické štítné žláze, raritně zvětšeném pyramidálním laloku, lymfatické uzlině, dermoidní cystě a cystickém lymfangiomu. Rozlišení je většinou možné při cytologickém vyšetření punkcí tenkou jehlou, výjimečně až histologickým vyšetřením po odstranění rezistence.

Léčba mediální krční cysty je pouze chirurgická, která spočívá v kompletním odstranění cysty spolu s tělem jazylky (Sistrunkova operace, Schlangeho operace). Při ponechání těla jazylky je zvýšené riziko recidivy cysty (Astl et al, 2002; Patel et al, 2003). V případě infikované mediální krční cysty je přínosné nejprve zánětlivé změny zklidnit antibiotickou terapií před plánovanou operací.

Kazuistika

Chlapec ve věku 3 let s rezistencí ve střední čáře krku trvající několik měsíců, v posledním týdnu dochází k progresi velikosti na 3x2 cm, zarudnutí kůže (obr. 2a, b).





Obrázek 2a,b
Zánětlivě změněná mediální krční cysta

Dítě je zchvácené a má horečku přes 39⁰ Celsia. Při vyšetření je přítomna palpační bolestivost a souhyb zduření s jazylkou při polykání. Provedeno ultrazvukové vyšetření a je potvrzena cysta ve střední čáře krku (obr. 2c).

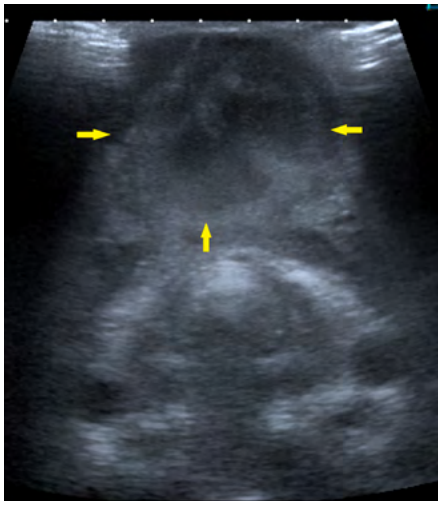

Obrázek 2c
Cystická rezistence před hrtanem, mediální krční cysta (šipky) - ultrazvuk

Po zklidnění zánětlivé složky rezistence antibiotiky je provedena operace a odstranění mediální krční cysty s tělem jazylky (obr. 2d).

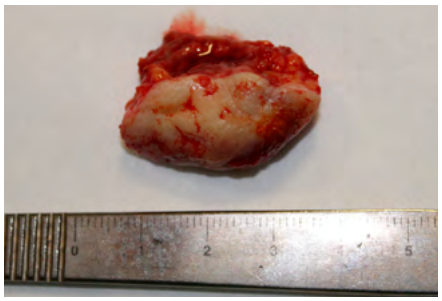

Obrázek 2d
Preparát mediální krční cysta

Vrozené pravé cysty

Jedná se o dermoidní a epidermoidní cysty, které vznikají invaginací primárního ektodermu. Vyskytují se v submentální krajině ve střední čáře a mohou být zaměněny za mediální krční cystu z ductus thyreoglossus. Léčba je chirurgická.

Kazuistika

Dítě s rezistencí vlevo submandibulárně trvající několik měsíců. Provedena magnetická rezonance (obr. 3) a následně chirurgické odstranění dermoidu.

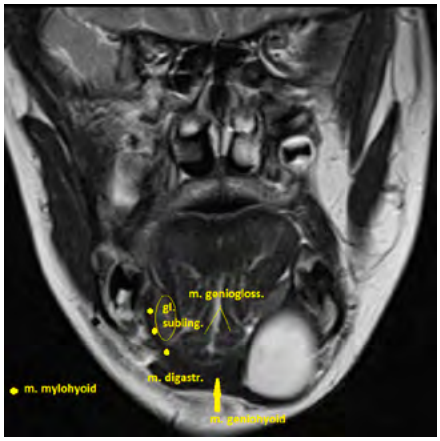

Obrázek 3
Dermoid vlevo submandibulárně (bílá kulovitá rezistence)

Heterotopie štítné žlázy

Heterotopie štítné žlázy se dělí na ektopie, dystopie, akcesorní a aberantní tkáň štítné žlázy (Astl et al, 2000). Ektopie je porucha sestupu štítné žlázy z foramen caecum cestou ductus thyreoglossus, štítná žláza se nachází ve střední čáře. Dystopie je stav, kdy se štítná žláza nachází ve střední čáře níže, než je místo fyziologického uložení, tedy například v mediastinu, krční části jícnu, hrudníku i dutině břišní. Akcesorní tkáň je přítomnost přídatné tkáně štítné žlázy ve střední čáře, za současné přítomnosti štítné žlázy ve fyziologické lokalizaci. Aberantní štítná žláza se nachází mimo střední čáru, například lingválně, sublingválně, dále v oblasti patra nebo krčních uzlin. Diagnostika probíhá ve spolupráci s endokrinologem. V případě potíží je zvážena chirurgická léčba. Je nutno vyloučit metastázu diferencovaného karcinomu.

Anomálie velkých krčních cév

Anomální odstup arteria subclavia dextra je nejvíce znám pod označením dysphagia lusoria, kdy céva prochází v 80 % za jícnem, v 15 % mezi jícnem a průdušnicí a v 5 % před tracheou. Polykací a dýchací cesty jsou obemknuty velkými cévami, což způsobuje především dysfagické potíže. Obdobné potíže může způsobit i zdvojený aortální oblouk.

Přídatné krční žebro může vést ke stištění arteria subclavia s následkem typických arteriálních obtíží v horní končetině a dráždění sympatiku.

Anomální arteria carotis communis sinistra odstupuje z oblouku aorty více vpravo než normálně, artérie přechází přes přední stěnu průdušnice doleva. Dle stup-

proLékaře.cz | 23.11.2026

ně tlaku na průdušnici jsou potíže mírné až těžké, projevující se poruchou dýchání až stridorem.

Vzácný je též abnormální průběh arteria carotis interna, kdy céva vytváří kličku (coiling, kinking) směrem do lůžka patrové tonzily s možným poraněním při tonzilektomii. Klička může klinicky napodobovat aneuryzma cévy. Zvláště nebezpečný může být průběh jedné nebo obou vnitřních krkavic za zadní stěnou hltanu (Pellant et al, 1995).

Kazuistika

Chlapec ve věku 7 let trpí již 6 měsíců inspirační dušností a 3 týdny zhoršením polykání, v posledních 5 dnech pije pouze tekutiny. Dochází k úbytku hmotnosti. Provedená pediatrická a neurologická vyšetření, ultrazvuk břicha a krku, rentgen pasáž jícnem jsou negativní. Zvažována je psychosomatická příčina. Při ORL a logopedickém vyšetření zjištěn inspirační stridor, dyslalie, hypertrofie patrových tonzil, orofaciální motorika je v normě, při polykání dítě bizarně sklání hlavu vpravo a současně střídavě zvedá pravé a levé rameno. FEES nelze provést pro nespolupráci. Při videofluoroskopii a následně na CT krku s kontrastem je zjištěn anomální průběh podklíčkové arterie vpravo, která utlačuje jícen a průdušnici (obr. 4).

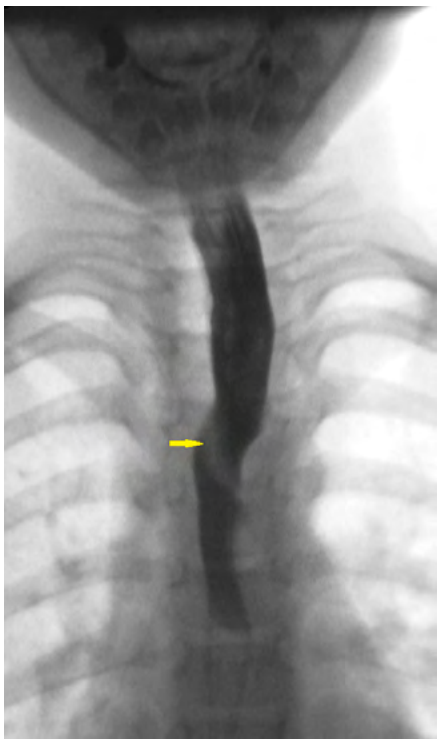

Obrázek 4a
Anomální průběh pravé podklíčkové arterie způsobuje defekt v náplni (šipka), dysphagia lusoria, videofluoroskopie

Jedná se o dysphagia lusoria. Dítě odesláno k léčbě do Dětského kardiocentra v Motole, kardiochirurgická operace nebyla provedena.

Cévní anomálie (hemangiom, lymfangiom)

Cévní anomálie jsou nově děleny na cévní tumory (např. infantilní hemangiom, vrozený hemangiom) a cévní malformace, které se dále dělí na nízkoprůtokové (kapilární, venózní a lymfatické) a vysokoprůtokové (arteriální, arteriovenózní malformace a píštěle).

Hemangiom je cévní tumor častěji postihující dívky, objevuje se v prvních měsících života s rychlým růstem do jednoho roku věku a následně dochází k pomalé regresi. Léčba je většinou medikamentózní, někdy chirurgická.

Lymfangiom (cystický hygrom) jsou staré názvy, které neodpovídají současným znalostem. Dnes je onemocnění nazýváno lymfatická malformace, nejedná se o nádor, ale malformaci lymfatických cév. Léčba je konzervativní nebo chirurgická, u které je třeba zvážit lokalizaci malformace a potíže, v případě operace je kladem důraz na funkční a estetický výsledek (Eivazi a Werner, 2014).

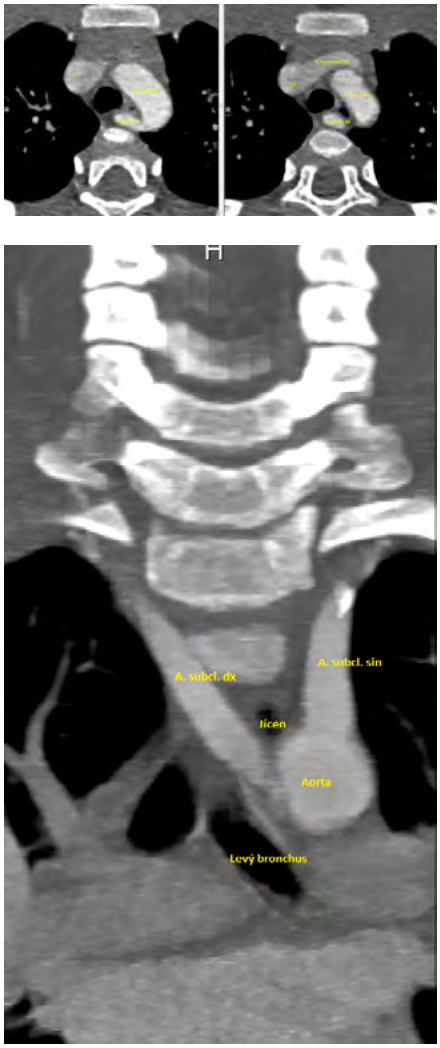

Obrázek 4b, c
Anomální průběh pravé podklíčkové arterie za jícnem, dysphagia lusoria , CT vyšetření. VCS – vena cava superior, ostatní struktury označeny

Kazuistika

Chlapec ve věku 3 měsíců má rezistenci v oblasti levé příušní žlázy s nevýraznými potížemi při příjmu stravy. Provedena magnetická rezonance, kde je patrna bohatě vaskularizovaná rezistence. Léčba byla konzervativní beta-2 blokátory. Po několika měsících došlo k regresi rezistence, dítě je klinicky bez potíží (obr. 5).

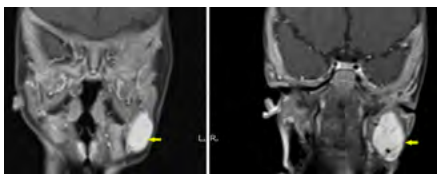

Obrázek 5
Hemangiom příušní žlázy (šipky) – magnetická rezonance

proLékaře.cz | 23.11.2026

Závěr

Mezi nejčastější vývojové anomálie krku patří laterální a mediální krční cysty. Projevují se zduřením na krku, diagnostikují se především pomocí palpace, sonografického a cytologického vyšetření (aspirace tenkou jehlou). Léčba je chirurgická, exstirpace cysty, v případě mediální krční cysty vždy s resekcí těla jazylky. Součástí chirurgické léčby laterální krční píštěle z druhé žaberní štěrbiny s vnitřním ústím píštěle je stejnostranná tonzilektomie.

Dysfagia lusoria je typický příznak anomálního průběhu podklíčkové arterie s tlakem na polykací a dýchací cesty. Hemangiomy a lymfatické malformace jsou podle lokalizace a potíží sledovány nebo léčeny konzervativně či chirurgicky.

Uvedené vývojové anomálie se mohou projevit také poruchou polykání. Příčinou může být lokalizace zduření a současný útlak polykacích cest nebo zánětlivá komplikace vlastní choroby, která způsobuje bolesti a odynofagii. V neposlední řadě může dojít při chirurgické léčbě k postižení nervově svalových struktur (např. hlavové nervy VII, IX, X a XII), které se účastní na polykání.

Z uvedených důvodů je důležité, aby klinický logoped byl s problematikou vývojových anomálií na krku seznámen.

Literatura

ASTL, Jaromír, Petr VLČEK a Miloš TAUDY, 2000. Heterotopie štítné žlázy – naše 15leté zkušenosti. *Otorinolaryngologie a Foniatrie*. Praha, **49**(2), 82-86.

ASTL, Jaromír, Petr, Jaroslava DUŠKOVÁ, Zdeněk NOVÁK a David TAUDY, 2002. Příspěvek k diagnostice a léčbě mediálních krčních cyst a píštělí. *Otorinolaryngologie a Foniatrie*. Praha, **51**(1), 24-31.

BECKER, Walter, H. H. NAUMANN a C. R. PFALTZ, c1994. *Ear, nose, and throat diseases: a pocket reference*. 2nd rev. ed. New York: Thieme Medical Publishers. s501-504. ISBN 978-313-6712-023.

BHASKAR, Surindar N. a Joseph L. BERNIER, 159n. l. Histogenesis of Branchial Cysts. *The American Journal of Pathology*. **35**(2), 407-423.

ČELAKOVSKÝ, Petr, Jan BETKA a Jan PLZÁK, CHROBOK, Viktor, ed., 2012. *Krční metastázy*. Havlíčkův Brod: Tobiáš. Medicína hlavy a krku. ISBN 978-80-7311-131-1.

EIVAZI, B. a J.A. WERNER, 2014. Lymphatic malformations in the head and neck region. Clinical aspects and therapeutic options. *HNO*. **62**(1), 6-11

FORD, G.R., A. BALAKRISHNAN, J.N. EVANS a C.M. BAILEY, 1992. Branchial cleft and pouch anomalies. *Journal of laryngology and otology*. **106**(2), 137-143.

GOLLEDGE, J. a H. ELLIS, 1994. The aetiology of lateral cervical (branchial) cysts: past and present theories. *Journal of laryngology and otology*. **108**(8), 653-659.

JANEČEK, Dalibor a Ivo ŠLAPÁK, 2002. Mediální krční cysty na Dětské ORL klinice v Brně v letech 1990-1999. *Otorinolaryngologie a Foniatrie*. Praha, **51**(4), 231-233.

KOMÍNEK, Pavel, Viktor CHROBOK, Jaromír ASTL a Petr ŠIRŮČEK, 2016. *Záněty hltanu: Poruchy prehľtania*. 3., aktualizované vydání. Havlíčkův Brod: Tobiáš. Medicína hlavy a krku. ISBN 978-80-7311-164-9.

KOMÍNEK, Pavel, M MICHAL, Ivo STÁREK a Pavel VODVÁŘKA, 1997. Kancerizovaná branchiogenní cysta nebo cystická metastáza okultního karcinomu? *Otorinolaryngologie a Foniatrie*. Praha, **46**(4), 171-174

PATEL, N.N., B.E. HARTLEY a D.J. HOWARD, 2003. Management of thyroglossal tract disease after failed Sistrunk's procedure. *Journal of laryngology and otology*. **117**(9), 710-712.

PELLANT, Arnošt, 1976. *Anomálie a variace velkých tepen hlavy a krku z pohledu otorinolaryngologa*. Praha: Academia, 180-195.

PELLANT, Arnošt, Pavel ELIÁŠ a Jiří NÁHLOVSKÝ, 1995. Anomálie a variace velkých tepen hlavy a krku z pohledu otorinolaryngologa. *Chororby hlavy a krku*. Slovensko, **4**(1), 32-35.

TAS, A., A.R. KARASALIHOGLU, L. DOGANAY a S. GUVEN, 2003. Thyroglossalduct cyst in hyoid bone: unusuallocation. *Journal of of laryngology and otology*. **117**(8), 656-657.

TEDLA, Miroslav, CHROBOK, Viktor, ed., 2009. *Poruchy polykání: Poruchy prehľtania*. Havlíčkův Brod: Tobiáš. Medicína hlavy a krku. ISBN 978-80-7311-105-2.