proLékaře.cz | 23.11.2026

KONGENITÁLNÍ MYOTONICKÁ DYSTROFIE V NOVOROZENECKÉM OBDOBÍ – KAZUISTIKA

CONGENITAL MYOTONIC DYSTROPHY IN THE NEONATAL PERIOD – A CASE REPORT

Barbora Červenková[1, 2]



Barbora Červenková

Abstrakt

Kongenitální myotonická dystrofie (CDM) je nejzávažnější formou myotonické dystrofie typu 1 (DM1), autozomálně dominantní multisystémové poruchy. Myotonické dystrofie jsou primárně degenerativní, geneticky podmíněné a progresivní poruchy kosterních, ale i hladkých svalů. Představují multiorgánová postižení, která postihují současně také oči, srdce, endokrinní a centrální (ale někdy i periferní) nervový systém. Péče klinického logopeda se u dětí s CDM doporučuje již od okamžiku narození, protože u těchto dětí existuje vysoké riziko poruch polykání. Příspěvek prezentuje roli klinického logopeda v diagnostice a terapii u pacienta s CDM v době jeho hospitalizace po porodu na neonatologickém oddělení intermitentní péče.

Klíčová slova

kongenitální myotonická dystrofie, klinicko-logopedická péče, dysfagie

Abstract

Congenital myotonic dystrophy is the most severe form of myotonic dystrophy type 1 (DM1), an autosomal dominant multisystem disorder. Myotonic dystrophies are primarily degenerative, genetically determined and progressive disorders of skeletal and smooth muscles. Myotonic dystrophy represents multi-organ diseases, and causes diseases of the eyes, heart, endocrine and central (but sometimes peripheral) nervous system. Speech and language therapy for a CDM child is recommended from the moment of their birth, because there is a higher risk of dysphagia. This paper presents the role of a Clinical Speech Therapist in the diagnosis and therapy of a patient during his postpartum hospitalisation in the neonatal unit of intermittent care.

Keywords

congenital myotonic dystrophy, speech and language therapy, dysphagia

Klinický obraz myotonické dystrofie (DM)

Myotonické dystrofie jsou degenerativní, geneticky podmíněné a progresivní poruchy kosterních, ale i hladkých svalů, jež jsou obvykle doprovázeny také multiorgánovým onemocněním (Mazanec a Mušová, 2012). Geneticky se rozlišuje myotonická dystrofie typu 1 (DM1) a typu 2 (DM2). „Molekulárně genetickou příčinou DM1 je mutace genu s myotonin protein kinázovou doménou (DMPK). Gen kódující DMPK má lokus na chromozomu 19q13.3. Mutace spočívá v prodloužení úseku nestabilních trinukleotidových sekvencí cytozinu, thyminu a guaninu (CTG)n v 3‘ netranslantované oblasti genu.“ (Kraus, 2002). Klinický obraz DM1 vykazuje kontinuum od formy lehké až po těžkou. Dělí se do tří částečně se překrývajících fenotypů, na formu mírnou, klasickou a kongenitální (Ambler, 2004). U DM 1 jsou typicky postiženy svaly distální, u DM 2 svaly proximální (Mazanec a Mušová, 2012). DM může ovlivnit funkci mnoha systémů, a to od systému neuromuskulárního a centrální nervové soustavy po systémy srdeční, respirační, endokrinní, gastrointestinální, oční, kostní, ale i imunitní. Přehledně jsou projevy DM uvedeny v tabulce 1.

1 Mgr. Barbora Červenková, Ph.D., Ústav speciálněpedagogických studií, Pedagogická fakulta Univerzity Palackého v Olomouci, Žižkovo nám. 5, 779 00 Olomouc, Česká republika.
2 Fakultní nemocnice Brno, Neonatologické oddělení, Obilní trh 11, Brno 602 00, Česká republika, E-mail: cervenkova.barbora@fnbrno.cz.

https://doi.org/10.36833/lkl.2023.008 Přijato k recenzi: 31. 1. 2023 Přijato k publikaci: 27. 4. 2023
licensed under CC BY-NC

proLékaře.cz | 23.11.2026

Přehled orgánových a systémových abnormit u DM (upraveno a adaptováno dle Ambler, 2004)				
NEUROMUSKULÁRNÍ	CNS	RESPIRAČNÍ	GASTROINTESTINÁLNÍ	KOSTNÍ
slabost	kognitivní deficit, změny osobnosti	snížení resistence na hypoxii	dysfagie	gotické patro
myotonie	korová atrofie, změny bílé hmoty	hypoventilace	cholelithiasis (onemocnění žlučových cest)	vystouplé čelo
neuropatie	hypersomnie		střevní pesudoobstrukce	malá prohlubeň kosti klínové (turecké sedlo)

Tabulka 1: ***Přehled orgánových a systémových abnormit u DM***

Tyto orgánové a systémové abnormity se liší dle typu DM. Nemocní s mírnou formou DM1 mohou vést takřka plně aktivní život, jenž nemusí být vůbec nebo je jen minimálně zkrácen. Mohou mít kataraktu, diabetes mellitus a jen mírnou myotonii. Ta se projevuje perzistující svalovou kontrakcí a zpomalenou dekontrakcí (např. neschopnost rychle uvolnit stisk ruky). U klasické formy DM1 je navíc přítomna svalová slabost a atrofie, bolesti svalů a často také převodní poruchy srdeční. DM2 je ve svých projevech podobná DM1, ale projevy mohou být mírnější (Ambler, 2004). Jednotlivé klinické příznaky a věk začátku přehledně zobrazuje tabulka 2.

Projevy DM dle fenotypu (upraveno a adaptováno dle Ambler, 2004; Mazanec a Mušová, 2012)			
fenotyp	**klinické příznaky**	**věk začátku (roky)**	**průměrný věk úmrtí (roky)**
DM1 – mírný	katarakta mírná myotonie	20–70	60
DM1 – klasický	slabost myotonie katarakta	10–30	48–55
DM1 – kongenitální	infantilní hypotonie respirační poruchy dysfagie, mentální postižení	0–10	45
DM2	slabost svalů kyčlí, kolen, šíje, lokte, prstů hypertrofie lýtek, myalgie katarakta	50	normální

Tabulka 2: ***Projevy DM dle fenotypu***

Symptomy CDM v raném a dětském věku

CDM je těžkou formou DM1. V prenatálním období se může projevovat přítomností polyhydramnion (množství plodové vody matky je zvýšené kvůli obtížím dítěte při polykání) či redukovanými pohyby plodu (Johnson et al., 2019).

V neonatálním období je charakterizována hypotonií a těžkou generalizovanou slabostí, respirační insuficiencí a obtížemi při sání a polykání (Berggren et al., 2018).

Svalová slabost dětí s CDM bývá v raném věku tak výrazná, že může být zaměněna za dětskou mozkovou obrnu (DMO), nicméně CDM však může s DMO koexistovat také. K záměně za DMO může v kojeneckém věku dojít proto, že dominujícím symptomem je výrazná hypotonie a současně projevy myotonie nebývají v dětství vyjádřené a nemusejí být ani detekovatelné na EMG (Mazanec a Mušová, 2012). Na rozdíl od ostatních nedystrofických myotonií lze slabost typicky pozorovat nejprve na distálních svalech (dolní končetiny, ruce, krk, obličej) a až později na svalech proximálních. Dále mají tyto děti již po porodu charakteristický tvar horního rtu připomínající obrácené „V“ (také někdy označovaný jako kapří ústa), který je důsledkem oboustranné obličejové slabosti (Mazanec a Mušová, 2012; Ambler, 2004). S celkovou slabostí je provázána také hypersomnie (nadměrná potřeba denního spánku).

Podezření na CDM vzniká tehdy, je-li po porodu přítomno i eqinovarózní postižení končetin či případně mnohočetné kontraktury kloubů (artrogrypóza). „Atrofie mozku je častá. Může být asociována s artropogrypózou.“ (Ambler, 2004).

Prognózu těchto dětí velmi výrazně ovlivňuje délka a intenzita respirační podpory v prvních měsících života. Pokud tyto děti vyžadují ventilaci po dobu 3 a více měsíců, jejich postneonatální mortalita se pohybuje v rozmezí 30–40 % (Campbell et al., 2004). V případě, že u dětí dlouhodobě závislých na ventilaci v novorozeneckém období k úmrtí nedojde, je jejich celkový progres v oblasti hrubé i jemné motoriky, příjmu potravy, řeči, i kognice velmi limitovaný. Dětí s CDM bez nutnosti dlouhodobé respirační podpory umírá 25 % do 18 měsíců věku (Johnson et al., 2019).

Tyto děti mají dle Johnson et. al. (2019) ve vysoké míře dysfagické obtíže. Častá je nutnost zavedení perkutánní gastrostomie, a to i v případě intenzivní logopedické péče. Děti s CDM bývají až po roce věku schopny perorálního příjmu potravy.

proLékaře.cz | 23.11.2026

I když v novorozeneckém období nevzniká nutnost dlouhodobé respirační podpory a nejsou přítomny znaky dysfagie v úzkém slova smyslu, přesto může mít dítě s CDM tak těžké oslabení svalů orofaciální oblasti a krku (včetně doprovodných znaků respiračních obtíží, jako jsou neschopnost efektivního kašle, rekurentní bronchopneumonie, ortopnoe – dechová tíseň vázaná na polohu vleže s nutností změny polohy, dyspnoe, apnoe), že i z těchto důvodů je vyšší riziko, že nebude možné, aby dítě s CDM mohlo v prvním roce života přijímat potravu per os. Z výše uvedených důvodů vzniká u těchto dětí vysoké riziko neprospívání.

V oblasti komunikace mohou děti s CDM dosahovat značně variabilních výsledků. Při vývoji komunikace se mohou pouze opožďovat nebo mohou mít těžší formu dysartrie či anartrii. Část z těchto dětí je neverbálních či omezeně verbálních, odkázaných na komunikaci pomocí systémů alternativní či augmentativní komunikace (AAK). Vývoj řeči dětí s CDM do značné míry ovlivňuje přítomnost či nepřítomnost mentálního postižení. Mentální retardace se u dětí s CDM udává ve výši 50–60 % (Ambler, 2004), a pokud přítomna je, tak nejčastěji ve formě středně těžkého až těžkého mentálního postižení (Johnson et al., 2019). Do výzkumného vzorku studie (Berggren et al., 2018) bylo zařazeno 41 dětí s CDM. Z nich 6 mělo řeč odpovídající typicky se vyvíjejícím vrstevníkům, 50 % dětí mělo dysartrii a 14 dětí (33 %) bylo neverbálních s nutností využívat AAK. DM tedy ovlivňuje také kognitivní a behaviorální oblast a doprovázejí ji deficity v psychosociálním fungování, vyšší výskyt deficitu pozornosti bez hyperaktivity, úzkost či rysy autismu (Ekström et al., 2008; Ekström et al., 2009; Ho et al., 2015). U těchto dětí se sice v dětském věku nevyskytuje katarakta tak jako u dospělých osob s DM, přesto však ve vyšší míře pozorujeme výskyt deficitů ve vizuální pozornosti, vizuokonstrukčních dovednostech, pracovní paměti, plánování a kognitivní flexibilitě.

Celkově bývají tyto děti popisovány jako laskavé, klidné, pasivní s pomalým pracovním tempem, poruchou pozornosti bez hyperaktivity, jež se snadno unaví a někdy trpí sociální úzkostí (Johnson et al., 2019).

Vzhledem k závažné symptomatologii, jež se projevuje u dětí s CDM v raném věku, je dle Konsenzuálního doporučení péče o děti s myotonickou dystrofií typu 1 vhodné, aby tyto děti navštěvovaly klinického logopeda již od narození či velmi raného věku (Johnson et al., 2019). Přestože se jedná o progresivní onemocnění, z terapeutických intervenčních opatření není vhodné volit jen strategie režimové, ale také strategie posilující sílu svalů v orofaciální oblasti pro zabezpečení osvojení si optimálních pohybových vzorů při příjmu potravy a později také při řeči.

Kazuistika

Anamnestické údaje

U matky dítěte, jejího otce a jeho sestry a jejich otce byla diagnostikována myotonická dystrofie, chlapec je tedy představitelem IV. generace rodiny, u níž byla genetickým vyšetřením prokázána DM1. Starší sourozenec chlapce s vícečetnými vadami (sy. fetální akineze, hypoplazie plic, polyhydramnion, kryptorchismus, faciální dysmorfie) zemřel v 18. hodině věku. Porod per SC proběhl v 39. gestačním týdnu, chlapec nebyl křišen, pouze po dobu dvou dnů vyžadoval dechovou podporu (nCPAP, oxygenoterapie).

Status praesens

Chlapec je eutrofický, hypotonický, prosáklý (celotělový edém tkání se zvýšeným obsahem vody). Má kontraktury na kloubech HK i DK (Pes equinus, kontraktury Achillových šlach), dysplazii kyčlí, bilaterálně je přítomný kryptorchismus. Je přítomna plagiocefalie okcipitálně vpravo, zjištěna byla faciální stigmatizace (hypertelorismus, gotické patro, podvývoj čelisti), tzv. „kapří ústa".

Maminka zapsala do dokumentace souhlas s neintubováním v případě zhoršení respiračních obtíží. Proběhlo genetické vyšetření, odebrána byla krev na vyšetření DNA a karyotypu a následně byla prokázána porucha 13CTD v genu DMKP (proteinkináza pro myotonickou dystrofii), potvrzena byla diagnóza kongenitální myotonická dystrofie.

Logopedické vyšetření

Chlapec byl vyšetřen klinickým logopedem na neonatologickém oddělení intermediární péče. Při prvním kontaktu, ve věku pěti dnů, byl ve stavu hlubokého spánku, ve kterém dle reference maminky trávil většinu dne. Maminka byla poučena o tom, jak hodnotit stav bdělosti, a o tom, jak hodnotit připravenost k orálnímu příjmu. Vzhledem k vysokému suspektnímu riziku dysfagických obtíží vázaných na primární diagnózu bylo do denního dekurzu doporučeno zaznamenávat výsledky hodnocení dle škály připravenosti k orálnímu příjmu. Jedná se o jednoduchou pětibodovou škálu IDFS I. – Infant Driven Feeding Scale I. (Ludwig a Waitzman, 2007) hodnotící tonus, stav bdělosti a pozornosti, přítomnost hledacího reflexu. Pokud dítě dosahuje skóre I. nebo II., znamená to, že je pro příjem potravy dostatečně bdělé, má výbavný hledací reflex a dobrý či adekvátní tonus. Dosahuje-li skóre III., znamená to, že je v průběhu manipulace jen krátkodobě bdělé a nevykazuje signály hladu. Skóre IV. a V. poté znamená, že dítě v průběhu manipulace spí či dokonce dochází ke změnám v srdeční či respirační frekvenci, kdy se základní hodnoty autonomní stability pohybují mimo bezpečné parametry.

Pomocí této škály byl chlapec hodnocen každé tři hodiny dětskou sestrou. Škály k hodnocení připravenosti k orálnímu příjmu jsou primárně určeny pro děti narozené předčasně, nicméně jejich použití je velmi prospěšné i u dětí narozených v termínu s vysokým rizikem vzniku dysfagických obtíží. Pro zajištění bezpečnosti při orálním příjmu je třeba, aby tyto děti byly vystaveny orálnímu příjmu pouze tehdy, dosahují-li skóre I. nebo II. Škála IDFS II. je rovněž určena pro děti narozené předčasně, její použití je však přínosné pro všechny děti se suspektním rizikem dysfagie. Pokud má dítě při orálním příjmu kvalitní koordinaci sání, polykání a dýchání, jež se může mírně zhoršovat s nastupující únavou, je dítě hodnoceno skórem I. či II. Skóre III. znamená, že kojenec vykazuje znaky dysorganizovaného sání, skóre IV. znamená, že vykazuje znaky dysfunkčního sání. Skóre V. poté znamená neschopnost koordinovat sání, polykání a dýchání, při kterém dochází k signifikantním změnám v srdeční/respirační frekvenci a polykání není bezpečné. Pomocí škály hodnotící připravenost k orálnímu příjmu IDFS I. a škály hodnotící průběh orálního příjmu IDFS II. (Ludwig a Waitzman, 2007) lze snížit riziko aspirační bronchopneumonie a opětovné hospitalizace po propuštění aj. (Azuma a Maron, 2020).

Díky využití škály IDFS I. byl chlapec v době, kdy nedosahoval dostatečné bdělosti, krmen non per os nasogastrickou sondou. Vyšetření klinickým logopedem proběhlo až šestý den věku, kdy již chlapec několikrát v průběhu dne dosáhl v čase krmení dostatečné bdělosti.

Nejprve bylo využito vyšetření observace spontánní hybnosti dle profesora Prechtla (2001), hodnotící spontánní pohyby dítěte s ohledem na jejich kvalitu,

proLékaře.cz | 23.11.2026

variabilitu sekvencí, rychlost, prostorové umístění, přítomnost rotační komponenty pohybu, charakter začátku a konce pohybu a přítomnost tremoru. Bylo zjištěno, že chlapec má chudý pohybový repertoár, sekvence pohybů je monotónní a pohyb rozdílných částí těla není komplexní.

Využity byly i některé položky ze škály NAPI (Korner a Constantinou, 2001), například pro hodnocení pasivního tonu v ramenním kloubu. Chlapec byl schopen pomalého a částečného pohybu, nebyl schopen dotáhnout loket přes střed těla. Dále byla hodnocena schopnost návratu extendovaných končetin, viz obrázek 1.

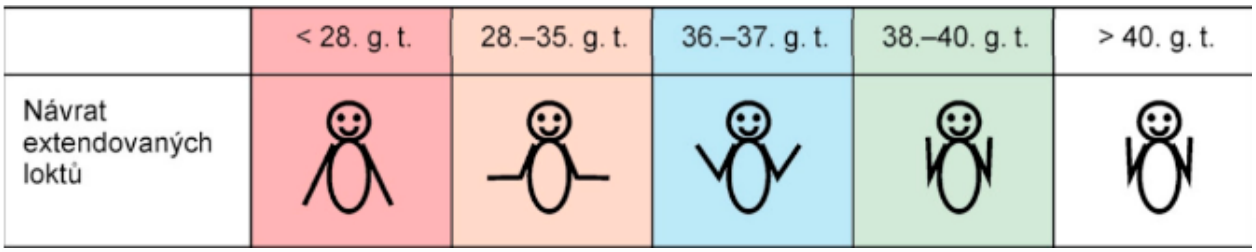

Obrázek 1: ***Hodnocení pasivního tonu v jednotlivých stadiích gestačního věku. Otištěno se svolením autora (Můčková a kol., 2017).***

Chlapec nevykazoval po extenzi HKK žádnou reakci, daný výsledek odpovídal výsledkům dětí mladších 28 týdnů věku. Dále bylo z NAPI škály využito hodnocení orientace, tedy hodnocení schopnosti reakce zrakem a sluchem při tzv. „neživé a živé" stimulaci. Chlapec nebyl schopen reagovat na neživou auditivní stimulaci s využitím červeného chrastítka jinak než zpozorněním bez snahy najít zdroj stimulace (získal 4 body z možných 7 bodů), při vizuální stimulaci zpozorněl a krátce zafixoval oči na chrastítko (získal 3 body z možných 9 bodů). Hodnocení zrakové a sluchové funkce v novorozeneckém věku je vyšetřením, které můžeme nejspíše asociovat s budoucím kognitivním potenciálem dítěte.

Při dalším hodnocení byla pozornost věnována postuře těla. Chlapec vykazoval hypotonii a těžkou generalizovanou slabost těla, fixovanou pravostrannou predilekci a tendenci zaujímat ve všech polohách hyperextendované postavení hlavy.

Poté bylo provedeno zhodnocení orálních struktur, při kterém byla zjištěna přítomnost gotického patra, podvývoj čelisti a krátká podjazyková uzdička.

Následovala zkouška efektivity nenutritivního sání s využitím pětibodové škály Chantal Lau (Lau, Kuznierczik, 2001; Lau, 2015). Lau definovala pět stupňů vývoje nutritivního i nenutritivního sání, kdy je pro každý stupeň definována úroveň sání v modalitě „expression", tedy sání s využitím pozitivního tlaku, a také v modalitě „suction", tedy sání s využitím negativní komponenty. Vývoj sání je přehledně zobrazen v tabulce 3.

Fáze sání	Pozitivní komponenta sání	Negativní komponenta sání
1	objevuje se / je arytmická, amplituda variuje	absentuje či je vyjádřena minimálně
2	při samostatném výskytu je rytmická s konzistentní amplitudou, je-li doprovázena negativní komponentou, je arytmická s variující amplitudou	objevuje se / je arytmická, amplituda variuje
3	při samostatném výskytu je rytmická s konzistentní amplitudou, je-li doprovázena negativní komponentou, je rytmická s variující amplitudou	je arytmická, amplituda variuje
4-5	je rytmická, amplituda je konzistentní	je rytmická, amplituda je konzistentní

Tabulka 3: ***Vývoj pozitivní a negativní komponenty při nutritivním i nenutritivním sání, adaptováno dle Lau, 2015***

Nenutritivní sání u chlapce vykazovalo znaky II. stupně fáze vývoje sání (pozitivní komponenta sání byla slabá, ale rytmická, negativní absentovala). Značná část dětí narozených extrémně a velmi předčasně dosahuje již v 32. gestačním týdnu III. vývojového stupně sání. Proto můžeme tento výsledek považovat vzhledem k průměrům ostatních dětí hospitalizovaných na IMP za raritní (takto slabé sání lze detekovat v prvním týdnu po porodu obvykle jen u dětí maminek s abusem drog).

Nutritivní sání bylo po vyvolání hledacího reflexu hodnoceno zkouškou sání sondou po prstu s využitím výživové sondy CN 01 a stříkačky o objemu 1 ml. Do úst byly manuálně vpravovány doušky o velikosti 0,20 ml (tedy objemu menšího, než je typická velikost bolusu u donošených novorozenců) pro zajištění bezpečnosti při polykání. Byla monitorována saturace a srdeční frekvence. Chlapec zůstal kardiopulmonálně stabilní. Nutritivní sání chlapce vykazovalo také znaky II. stupně vývojové fáze sání.

Při klinicko-logopedickém vyšetření nebyly detekovány symptomy dysfagie, tudíž bylo možno s opatrností přistoupit k perorálnímu příjmu a zahájení terapie klinickým logopedem.

Logopedická terapie

Doporučeno bylo v průběhu dne využívat pomůcku pro polohování hlavy a často měnit polohu pro prevenci proleženin. Dále byla maminka podrobně instruována, jak při manipulaci využít tzv. „Bobat handling" (způsob manipulace s dítětem, při kterém ovlivňujeme posturální napětí dítěte tak, aby mohlo převzít aktivní kontrolu nad vlastním držením těla a bylo schopno samo iniciovat pohyb), jež je krátkodobě

proLékaře.cz | 23.11.2026

efektivní, pokud ho vykonává terapeut, ale obvykle mívá zásadnější dopad na motorický vývoj, pokud ho rodič využívá jako 24hodinový koncept (Cameron et al., 2005; Lee, 2017; Khurana et al., 2020). Mamince bylo tedy vysvětleno, že při manipulaci nesmíme provokovat patologické pohybové vzory, což v tomto konkrétním případě zahrnovalo snahu zabránit reklinaci hlavy, abdukci v kyčlích a extenzi v abdukci v ramenních kloubech, ale naopak musíme zajistit optimální „alignment hlavy a trupu" (vyrovnání těla do osy a zajištění neutrálního postavení hlavy). Tento přístup je prevencí rozvoje asymetrie, jež vzniká především u hypotonických dětí, které nejsou aktivní a nemohou měnit svou pozici, a je dále také předpokladem pro budoucí aktivizaci šikmých břišních svalů.

Mamince bylo také vysvětleno, jak provádět dvě základní orálně-motorická cvičení: tapping po linii trigeminu (proprioreceptivní a exteroreceptivní stimulace taktilními podněty prostřednictvím poklepávání) a cvičení pro posílení negativní komponenty sání. V následujících dnech byl již chlapec schopen ze sondy po prstu aktivně nutritivně sát sám, nicméně sání bylo velmi krátké (sací cykly obsahovaly jen 2–3 sací salvy). Chlapec však dobře reagoval na doporučená cvičení, délka sacích cyklů se prodloužila postupně na 5–7 salv v sacím cyklu (takto dlouhé sací cykly mívají obvykle děti narozené extrémně a velmi předčasně v 32.–33. týdnu gestace), proto bylo možné přistoupit od osmého dne jeho života ke krmení z lahvičky se savičkou. Zvolena byla savička NUK S Preterm, jednorázová, ortodontická, latexová. Chlapec byl v následujících několika dnech schopen přijmout aktivně plnou dávku tekutiny z lahvičky se savičkou. Stupeň sání dle Chantal Lau (Lau, 2015) byl díky cvičením pro posílení negativní komponenty sání již ve st. III, chlapec však stále nebyl schopen generovat negativní tlak při sání, predominantně využíval tlak pozitivní. Sání bylo hodnoceno jako sání dysfunkční. Proto bylo doporučeno stabilizovat tváře prstem, což omezilo tendenci chlapce do savičky kousat. Nadále byla monitorována úroveň saturace a srdeční frekvence, chlapec zůstával při krmení kardiopulmonálně stabilní. Pro krmení byla doporučena poloha na boku. Maminka, u které byla také diagnostikována DM, však nebyla schopna tuto polohu vzhledem ke slabosti svých rukou udržet, proto bylo nutné využít polohovací klín a chlapce v pelíšku pomocí polohovacích pomůcek polohovat do polohy hnízdo na boku. Maminka měla poté na starosti jen držení lahve u krmení a stabilizaci jedné tváře. Po šestnácti dnech byl chlapec propuštěn do domácí péče.

Chlapec i nadále navštěvoval ambulantně klinického logopeda. Otočit se na bříško dokázal poprvé v sedmi měsících věku. Na břiše však byl schopen krátce zvednout hlavu až v deseti měsících věku. Pást koníčky nedokázal ani v roce věku. V prvním půlroce života nosil Frejkovu peřinku, v druhém půlroce života absolvoval operaci Achillových šlach a byla mu provedena discize podjazykové uzdičky. V roce věku zpracuje pevnou měkkou stravu diagonálně-rotačním způsobem, napije se z hrníčku, ale zatím ne ze slámky. Při reduplikačním žvatlání používá kombinaci hlásek A, E, I, P, B, M, J, H.

Diskuze

V tomto případě se jednalo o chlapce, jehož základní diagnóza s sebou nese vysoké riziko vzniku poruchy polykání. Logicky tedy vzniká otázka, proč nebyl daných chlapec kojen, když je prokázáno, že při kojení dochází ke kvalitnější koordinaci sání, polykání a dýchání (da Costa SP et al., 2008). Bylo tomu tak proto, že maminka měla velmi slabé ruce a současně měl chlapec výrazně oslabené svaly v orofaciální oblasti. Aby udržel přisání na prsu, musel by být velmi kvalitně polohován s využitím obou horních končetin maminky. Ta toho však nebyla pro svalovou slabost schopna. Nejen při krmení, ale i při dalších běžných činnostech potřebovala pomoc ošetřujícího personálu. Z toho důvodu se rozhodla, že bude chlapce krmit z lahvičky se savičkou, protože pro kojení by vždy potřebovala dopomoc další osoby.

Tato volba však s sebou nese vždy vyšší riziko možných obtíží při koordinaci sání, polykání a dýchání. Zvýšit bezpečnost při orálním příjmu a přispět k zachování fyziologické stability/stabilizace můžeme u dětí narozených předčasně či dětí s výrazně patologickou distribucí tonu pomocí polohování (Ross a Phiblin, 2011). Historicky byly tyto děti při krmení z lahvičky se savičkou polohovány vleže na zádech. V roce 2014 začala být v odborném tisku doporučována pro děti narozené předčasně a děti s patologickou distribucí tonu semi-elevovaná supinační poloha (Park et al., 2014) s cílem snížit respirační zátěž plic při orálním příjmu. Tato pozice však způsobuje, že jazyk a měkké patro dítěte klesá zpět vlivem gravitace a tím blokuje horní cesty dýchací (Litman et al., 2005), tudíž došlo ke změně doporučení ve prospěch semielevované polohy na boku. Tato poloha je vhodná pro všechny děti s rizikem dysfagie při dysorganizovaném či dysfunkčním sání. Sát v poloze na boku je méně namáhavé, umožňuje (spíše než v poloze na zádech) anterio-posteriorní pohyb hrudníku, což usnadňuje dýchání a sekundárně může pomoci i při koordinaci sání, polykání a dýchání (Ross a Phiblin, 2011; Jackman, 2013; Park et al., 2014). Studie (Clark et al., 2007; Dawson et al., 2013; Park et al., 2014) zkoumaly efekt polohování na fyziologické funkce při příjmu potravy u dětí narozených předčasně. Tyto závěry lze využít i u dětí fragilních, s patologickou distribucí tonu a vysokým rizikem dysfagie, narozených v termínu. Bylo zjištěno, že při využití semi-elevované polohy na boku mají děti při krmení vyšší úroveň saturace (Clark et al., 2007), menší kolísání srdeční frekvence (Park et al., 2014) a současně je krmení kratší (Dawson et al., 2013). Subglotický tlak je v této poloze zvýšený, což umožňuje lepší ochranu dýchacích cest před aspirací (Park et al., 2014). Poloha na boku také zpomaluje rychlost průtoku tekutiny savičkou. V poloze na zádech je působení gravitace na tekutinu výraznější než v poloze na boku, kdy se tekutina může sbírat v tvářích, což umožňuje lépe organizovat bolus tekutiny (Litman et al., 2005). V neposlední řadě tato poloha redukuje vizuální stimulaci/stres u dětí, které mají potíže se zaměřením pozornosti na krmení.

V poloze na boku lze také snáze zajistit kvalitnější polohování hlavy ve vztahu k tělu než v poloze na zádech. Nejen pro děti s kongenitální myotonickou dystrofií, ale pro většinu dětí s výraznější hypotonií a těžkou generalizovanou slabostí těla bývá typické, že mají tendenci zaujímat (nejen v novorozeneckém období) ve všech polohách hyperextendované postavení hlavy. V takovém případě je nezbytné rodiče vést a dlouhodobě provázet při „Bobath handlingu" zajišťujícím správný „alignment těla" nejen při příjmu potravy, ale i při manipulaci, a učit je, jak polohovat dítě pomocí speciálních pomůcek v postýlce. Díky tomuto specifickému handlingu získává dítě zážitek senzomotorické zkušenosti z pohybu, jenž je blízký fyziologickým pohybovým vzorům, což má pozitivní dopad na neuroplastické změny v centrálním nervovém systému.

Díky vlastnímu pozorování můžeme také dále dodat, že hyperextenze hlavy a nestabilita pletence ramenního totiž sekundárně působí nestabilitu jazylky, jež je držena na svém místě pouze svaly a vazy.

proLékaře.cz | 23.11.2026

Činností těchto svalů se mění poloha jazylky vůči páteři. Pokud jsou tyto svaly oslabené, a dítě zaujímá po většinu dne hyperextenzi hlavy, jazylka je umístěna výše vzhledem k obratlům páteře (nachází se na úrovni obratle C1), což sekundárně ovlivní i polohu jazyka a sílu, s jakou jazyk může generovat především negativní, ale sekundárně i pozitivní komponentu sání. Z vlastní zkušenosti můžeme také potvrdit, že kvalitu sání u těchto dětí významně ovlivní i brzké zařazení reflexního otáčení a posléze i reflexního plazení z Vojtovy reflexní lokomoce vedené fyzioterapeutem, které má potenciál ovlivnit napřímení páteře (aktivizace svalových vzpřimovacích mechanismů), držení hlavy a centraci kloubů. Orofaciální cviky, které může doporučit logoped pro dítě, jehož sání postrádá negativní komponentu, mají menší efektivitu, pokud jsou využity izolovaně, bez současného využití metod neurovývojové rehabilitace.

Pro zajištění bezpečnosti perorálního příjmu bylo také nutno zvolit savičku, která bude z měkkého, flexibilního materiálu, současně bude mít pomalý průtok tekutiny savičkou a přinejmenším alespoň dobrý koeficient variace průtoku tekutiny savičkou (CV < 2) s ohledem na doporučení (Pados et al., 2019). Koeficient variace zjistíme tak, že standardní odchylku průtoku dělíme průměrným průtokem (Červenková, 2022). Pokud je koeficient variace menší než 2, znamená to, že při použití různých saviček stejného typu od stejného výrobce se bude rychlost průtoku lišit maximálně o 20 %, při koeficientu variace menší než 1 o 10 %. Zvolena byla savička NUK S Preterm, jednorázová, ortodontická, latexová. Latex je materiál, který je výrazně měkčí než silikon. Tento typ materiálu je vhodný pro děti s výrazně oslabeným sáním. Ortodontický tvar savičky není pro děti vyvíjející se fyziologicky v prvním půlroce života vhodný, ale dětem s výraznou orofaciální hypotonií usnadňuje sání a mnohdy je jedinou možnou volbou, pokud chceme, aby děti aktivně sály. V případě vysokého rizika dysfagie je vhodné volit savičky s excelentním koeficientem variace (CV < 1). Takový produkt však za splnění ostatních požadovaných parametrů na savičku (latex, ortodontický tvar savičky) není aktuálně na trhu. Savičky z latexu totiž mívají obvykle vzhledem ke svému materiálu koeficient variace vyšší a nejkvalitnější dostupné produkty mívají CV < 2.

K rozvoji klinických znaků poruchy polykání v tomto případě dle našeho názoru nedošlo mimo jiné také díky volbě vhodné lahvičky se savičkou. Chlapec vykazoval pouze znaky dysfunkčního sání v době, kdy docházelo k přechodu z neorálního na plný orální příjem potravy. I to se podařilo pomocí vhodně zvolených režimových a přímých terapeutických technik pozitivně ovlivnit a posléze i eliminovat. Mezi laickou a bohužel někdy i mezi odbornou veřejností je rozšířen mýtus, že sání z lahvičky se savičkou s pomalým průtokem děti, které jsou slabé, oslabené či hypotonické, unaví. Pokud bychom však volili savičku s vyšší či vysokou rychlostí průtoku, zvýšené nároky na rychlost polykání mohou sekundárně omezit schopnost dítěte integrovat do sacích cyklů dostatečně dýchání a způsobit hypoxémii (nedostatečné zásobení krve kyslíkem), jež snižuje výdrž u sání, a v některých případech může dojít až k desaturaci (Amaizu et al., 2008). Proto je v mnoha případech klíčem k úspěchu volba vhodné savičky pro každé dítě individuálně na podkladě znalostí o rychlosti průtoku tekutiny savičkou i koeficientu variace průtoku tekutiny savičkou. Správnost volby savičky neověřujeme jen objektivně (saturace, srdeční frekvence), ale i kvalitativním zhodnocením přítomnosti averzivních znaků stresu dle Synaktivní teorie (Als, 1986). Pokud dítě s vysokým rizikem poruchy polykání zůstane při per os příjmu kardiopulmonálně stabilní, ale stále vykazuje averzivní stresové reakce v systému interaktivity a pozornosti, bdělosti i v systému motorickém, je vysoká pravděpodobnost, že může příjem potravy z lahvičky se savičkou za dva měsíce v bdělém stavu odmítat zcela. V okamžiku, kdy jsou děti schopny v poloze na bříšku zvednout hlavu a otočit ji do stran, se totiž mění způsob sání, a to ze sání reflexního na sání volní. Volní sání přináší dětem jistou míru svobody. Pokud je savička vložena do úst, nemusí začít sát, mohou pevně sevřít rty, otočit hlavu na stranu či dokonce rukama lahev odtlačovat. Dysorganizované sání není nikdy pro dítě příjemné. Dokud dítě saje reflexně a současně prožívá nepříjemné pocity při dysoragnizovaném sání, averzivní projevy jsou přítomny vždy, mají však diskrétní charakter, a proto mohou být velmi snadno pečující osobou přehlédnuty. Ve dvou měsících věku však má dítě již dostatek motorických dovedností, aby mohlo odmítnout příjem potravy, který mu přináší nepříjemnou zkušenost.

Závěr

Děti s kongenitální myotonickou dystrofií jsou v novorozeneckém a také raném věku ohroženy vysokým stupněm rizika výskytu dysfagie. Součástí multidisciplinárního týmu, který pečuje o tyto děti, by proto vždy měl být klinický logoped. Jeho úkolem je u těchto dětí vhodně načasovat první orální příjem a zajistit správné polohování dítěte, a to nejen při příjmu potravy, ale i v průběhu dne při manipulaci a pomocí speciálních pomůcek v postýlce. Také je třeba doporučit konkrétní cvičení pro posílení negativní komponenty sání, a pokud dítě není kojeno, také vhodnou lahvičku se savičkou. Volba vhodného typu savičky je při snaze o eliminaci rizika dysfagie zcela zásadní. Péče o tyto děti musí být interdisciplinární, proto je vhodné, aby logoped intenzivně spolupracoval s fyzioterapeuty a také všemi dalšími členy týmu.

Literatura

AMAIZU, N., SHULMAN, R. J., SCHANLER, R. J., LAU, C., 2008. *Acta Pædiatrica.* 97, s. 61-67 DOI: 10.1111/j.1651-2227.2007.00548.x.

AMBLER, Z., 2004. Myotonická dystrofie. *Neurologie pro praxi.* **5**(3), s. 141-144. [cit. 2. 2. 2023] Dostupné z: https://www.neurologiepropraxi.cz/pdfs/neu/2004/03/04.pdf

ALS, H., 1986. A Synactive model of neonatal behavioral organization: framework for the assessment and support of the neurobehavioral development of the premature infant and his parents in the environment of the Neonatal Intensive Care Unit. *Physical & Occupational Therapy In Pediatrics*. **6**(3-4), s. 3-53. DOI: 10.1080/J006v06n03_02.

AZUMA, D. a MARON, J. L., 2020. Individualizing oral feeding assessment and therapies in the newborn. *Research and Reports in Neonatology*. 10, s. 23-30. DOI: 10.2147/RRN.S223472.

BERGGREN, K. N. et al., 2018. Orofacial strength, dysarthria, and dysphagia in congenital myotonic dystrophy. *Muscle & nerve.* **58**(3), s. 413-417. DOI: 10.1002/mus.26176.

CAMERON, E. C., MAEHLE, V., REID, J., 2005. The effects of an early physical therapy intervention for very preterm, very low birth weight infants: a randomized controlled clinical trial. *Pediatr Phys Ther.* **17**(2), s. 107-119. DOI: 10.1097/01.pep.0000163073.50852.58.

CAMPBELL, C. et al., 2004. Congenital myotonic dystrophy: assisted ventilation duration and outcome. *Pediatrics*. **113**(4), s. 811-816. DOI: 10.1542/peds.113.4.811.

CLARK, L., KENNEDY, G., PRING, T., HIRD, M., 2007. Improving bottle feeding in preterm infants: Investigating the elevated sidelying position. *Infant.* **3**(4), s. 154-158. Dostupné z: https://www.infantjournal.co.uk/journal_article.html?RecordNumber=5659

da COSTA, S. P., van den ENGEL-HOEK, L. and BOS, A. F., 2008. Sucking and swallowing in infants and diagnostic tools. *Journal of Perinatology*. 28, s. 247-257. DOI: 10.1038/sj.jp.7211924.

DAWSON, J. A., MYERS, L. R., MOORHEAD, A., JACOBS, S. E., ONG, K., SALO, F., DAVIS, P. G., 2013. A randomised trial of two techniques for bottle feeding preterm infants. *Journal of Pediatrics and Child Health*. **49**(6), s. 462-466. DOI: 10.1111/jpc.12208.

EKSTRÖM, A. B. et al., 2009. Cognition and adaptive skills in myotonic dystrophy type 1: A study of 55 individuals with congenital and childhood forms. *Developmental medicine and child neurology.* **51**(12), s. 982-990. DOI: 10.1111/j.1469-8749.2009.03300.x.

EKSTRÖM, A. B. et al., 2008. Autism spectrum conditons in myotonic dystrophy type 1: A study on 57 individuals with congenital and childhood forms. *American journal of medical genetics. Part B, Neuropsychiatric genetics: the official publication of the International Society of Psychiatric Genetics.* **147B**(6), s. 918-926. DOI: 10.1002/ajmg.b.30698.

HO, G. et al. 2015. Congenital and childhood myotonic dystrophy: Current aspects of disease and future directions. *World journal of clinical pediatrics.* **4**(4), s. 66-80. DOI: 10.5409/wjcp.v4.i4.66.

JACKMAN, K. T., 2013. Go with the flow: Choosing a feeding systém for infants in the neonatal intensive care unit and beyond based on flow performance. *Newborn & Infant Nursing Reviews*. **13**(1), s. 31-34. DOI: 10.1053/j.nainr.2012.12.003.

JOHNSON, N. E. et al., 2016. Disease burden and functional outcomes in congenital myotonic dystrophy: A cross-sectional study. *Neurology*. **87**(2), s. 160-167. DOI: 10.1212/WNL.0000000000002845.

JOHNSON, N. E. et al., 2019. Consensus-based care recommendations for congenital and childhood-onset myotonic dystrophy type 1. Neurology. *Clinical practice*. **9**(5), s. 443-454. DOI: 10.1212/CPJ.0000000000000646.

KORNER, A., BROWN, J., THOM, V. et al., 2000. The neurobehavioral asses sment of the preterm infant. USA: San Antonio: Child Development Media.

KORNER, A. F., CONSTANTINOU, J. C., 2001. The neurobehavioral assessment of the preterm infant: Reliability and developmental and clinical validity. In: SINGER, L. T., ZESKIND, P. S. (Eds.): *Biobehavioral assessment of the infant*. S. 381-397. New York: The Guilford Press.

KRAUS, J., 2002. Myotonická dystrofie (Kurschmann-Batten-Steinert). *Neurologie pro praxi*. 2002, č. 4, s. 183-186.

KHURANA, S., KANE, A. E., BROWN, S. E., TARVER, T., DUSING, S. C., 2020. Effect of neonatal therapy on the motor, cognitive, and behavioral development of infants born preterm: a systematic review. *Dev Med Child Neurol.* 62, s. 684-692. DOI: 10.1111/dmcn.14485.

LAU, C., KUSNIERCZYK, I. (2001). Quantitative evaluation of infant's nonnutritive and nutritive sucking. *Dysphagia*. **16**(1), s. 58-67. DOI: 10.1007/s004550000043.

LAU, C., 2015. Development of Suck and Swallow Mechanisms in Infants. *Ann Nutr Metab.* **66**(Suppl 5), s. 7-14. DOI: 10.1159/000381361.

LEE, E. J., 2017. Effect of Neuro-Development Treatment on motor development in preterm infants. *J Phys Ther Sci.* 29, s. 1095-1097.

LITMAN, R. S., WAKE, N., CHAN, L. M., MVDONOUGH, J. M., SIN, S., MAHBOUBI, S., ARENS, R., 2005. Effects of lateral positioning on upper airway size and morphology in sedated children. *Anesthesiology*. **103**(3), s. 484-488. DOI: 10.1097/00000542-200509000-00009. Dostupné z: https://anesthesiology.pubs.asahq.org/article.aspx?articleid=2026337

LUDWIG, S. M., WAITZMAN, K. A., 2007. Changing feeding documentation to reflect infant-driven feeding practice. *Newborn and Infant Nursing Reviews*. **7**(3), 155-160. DOI: 10.1053/j.nainr.2007.06.007.

MAZANEC, R., MUŠOVÁ, Z., 2012. Myotonické dystrofie. *Neurologie pro praxi.* 13, s. 183-187. [cit. 2. 2. 2023] Dostupné z: https://www.neurologiepropraxi.cz/artkey/neu-201204-0003_Myotonicke_dystrofie.php

MŮČKOVÁ, A., JANURA, M.,HÁLEK, J., 2017. Nastupující tonus u předčasně narozených dětí jako projev vývoje nervové soustavy a možnosti jeho hodnocení. *Cesk Slov Neurol N,* 80/113(2), 146-149. DOI: 10.14735/amcsnn2017146

PADOS, B. F. et al., 2019. Know the Flow: Milk Flow Rates From Bottle Nipples Used in the Hospital and After Discharge. Advances in Neonatal Care. DOI: 10.1097/ANC.0000000000000538.

PARK, J., THOYRE, S., KNAFL, G. J., HODGES, E. A., NIX, W. B., 2014. Efficacy of semielevated side-lying positioning during bottle-feeding of very preterm infants. *Journal of Perinatal & Neonatal Nursing*. **28**(1), s. 69-79. DOI: 10.1097/JPN.0000000000000004.

proLékaře.cz | 23.11.2026

PRECHTL, H. F. R., 2001. General movement assessment as a method of developmental neurology: new paradigms and their consequences. The 1999 Ronnie MacKeith Lecture. *Developmental medicine and child neurology.* **43**(12), s. 836-842. DOI: 0.1017/s0012162201001529.

ROSS, E. S., PHILBIN, M. K., 2011. SOFFI: An evidence-based method for quality bottle-feedings with preterm, ill, and fragile infants. *Journal of perinatal and neonatal nursing.* **25**(4), s. 349-57.