



TRANZIENTNÁ AFÁZIA V SPOJITOSTI S MIGRÉNOU S AUROU

TRANSIENT APHASIA ASSOCIATED WITH MIGRAINE WITH AURA

Mgr. Miriam Sádovská¹ 

Mgr. Viktória Čiernik Kevická, PhD.^{2,3} 



Miriam Sádovská



Viktória Čiernik Kevická

Abstrakt

Migréna s aurou predstavuje špecifickú formu primárnej bolesti hlavy, pri ktorej sa vyskytujú prechodné neurologické symptómy predchádzajúce samotnej bolesti. Medzi týmito príznakmi sa môžu objaviť aj poruchy rečových funkcií, vrátane tranzientnej afázie, čo je dôležité najmä z pohľadu logopedickej praxe. Vzhľadom na podobnosť klinického obrazu s afáziou pri cievnej mozgovej príhode je presná diferenciálna diagnostika nevyhnutná pre správne terapeutické rozhodnutia. Článok poukazuje na patofyziologické mechanizmy migrény s aurou, prejavy symptómov afázie v jej priebehu a ich diagnostické špecifiká. Súčasťou práce je kazuistika pacientky, u ktorej sa afázia opakovane vyskytla ako súčasť migrénovej aury, a logopedické vyšetrenie, ktoré poskytuje detailný pohľad na jej jazykový profil. Cieľom príspevku je zdôrazniť význam medziodborovej spolupráce pri hodnotení jazykových porúch a diferenciácii neurologickej etiológie.

Abstract

Migraine with aura represents a specific type of primary headache disorder, characterised by transient neurological symptoms that precede the headache phase. Among these symptoms, speech and/or language disturbances, including transient aphasia, may occur. This is particularly relevant from the perspective of speech-language pathology. Due to the clinical similarity to aphasia resulting from cerebrovascular accidents, accurate differential diagnosis is essential for appropriate therapeutic decisions. This paper highlights the pathophysiological mechanisms of migraine with aura, the manifestations of aphasia during its course, and specific diagnostic considerations. Included is a case report of

a female patient presenting with recurrent episodes of aphasia as part of her migraine aura, alongside a speech-language evaluation providing a detailed analysis of her linguistic profile. The aim of this contribution is to emphasise the importance of interdisciplinary collaboration in the evaluation of language disorders and the differentiation of neurological aetiologies.

Kľúčové slová

migréna s aurou, tranzientná afázia, kortikálna depresia (CSD), logopédia, cievna mozgová príhoda, diferenciálna diagnostika, diagnostika afázie, alexie a agrafie, jazykové funkcie

Keywords

migraine with aura, transient aphasia, cortical depression (CSD), speech therapy, stroke, differential diagnosis, diagnosis of aphasia, alexia and agraphia, speech functions

Úvod

Migréna patrí medzi najčastejšie neurologické ochorenia a predstavuje významný zdravotný problém na celosvetovej úrovni. Pri odhadovanej celosvetovej prevalencii má migréna približne v 15 % výrazný dopad nielen na kvalitu života postihnutých jedincov, ale aj na zdravotnícky systém a ekonomiku (Steiner a Stovner, 2023). Medzinárodná klasifikácia porúch bolesti hlavy (ICHD) popisuje dva hlavné typy: migréna bez aury a migréna s aurou. Migréna bez aury je klinický syndróm charakterizovaný bolesťou hlavy so špecifickými znakmi a súvisiacimi symptómami. Migréna s aurou je primárne charakterizovaná prechodnými fokálnymi neurologickými symptómami, ktoré zvyčajne predchádzajú alebo niekedy sprevádzajú bolesť

¹ Mgr. Miriam Sádovská, Logopédia Nitra, s. r. o., Poliklinika Klokočina, Hviezdoslavova trieda 1, 949 01 Nitra, Slovenská republika. E-mail: miriam.sadovska1@gmail.com.

² Mgr. Viktória Čiernik Kevická, PhD., Katedra logopédie, Pedagogická fakulta Univerzity Komenského v Bratislave, Pedagogická fakulta, Račianska 59, 813 34 Bratislava, Slovenská republika.

³ Ústav informatiky Slovenskej akadémie vied v. v. i., Dúbravská cesta 9, 845 07 Bratislava, Slovenská republika.

hlavy (IHS, 2018) a je prítomná približne u jednej tretiny pacientov s migrénou (Steiner a Stovner, 2023; Viana et al., 2016). Podľa ICHD musí migréna s aurou spĺňať špecifické kritériá na diagnostikovanie, medzi ktoré patria plne reverzibilné symptómy aury (IHS, 2018). V možnom výskyte symptómov z hľadiska prevalencie je najtypickejšia vizuálna aura (94,7 %), sensorická aura (35,7 %), symptómy v spojitosti s rečou a/alebo jazykom (13,7 %) (Thomsen et al., 2024), (25,6 %) (Dalla Volta et al., 2024), aura mozgového kmeňa (8,5 %) a motorická aura (1,8 %) (Dalla Volta et al., 2024).

Afázia predstavuje získanú poruchu rečovej produkcie a porozumenia, ktorá typicky vzniká v dôsledku ložiskového poškodenia mozgu. Jej klinický obraz môže byť veľmi rôznorodý, pričom miera postihnutia závisí od rozsahu a lokalizácie lézie. Základným symptómom je porucha nominatívnej funkcie reči (narušené pomenovanie, lexikálne vyhľadávanie), ktorá sa môže prejavovať ako anomická pauza alebo cirkumlokúcia. Ďalšími častými prejavmi afázie sú parafázie – fonemické (zámena hlások alebo slabík) a sémantické (zámena slov s príbuzným významom), poruchy plynulosti a porozumenia hovorenej reči, agramatizmus a perseverácie (Kerekretiová et al., 2020; Cséfalvay et al., 2018). Afázia počas migrénovej aury sa zvyčajne prejavuje ako tranzitná a reverzibilná, pričom trvá od niekoľkých minút do hodiny. Popísaných bolo 16,1 % prípadov s trvaním presahujúcim 60 minút (Thomsen et al., 2024). Spojitosť vzniku aury s tranzitnou afáziou sa vysvetľuje javom známym ako šíriaca sa kortikálna depresia (CSD). Tento jav predstavuje vlnu depolarizácie neurónov a gliových buniek, ktorá sa pomaly šíri cez mozgovú kôru rýchlosťou približne 3–5 mm/min. Táto depolarizácia vedie k dočasnému narušeniu normálnej elektrickej aktivity mozgu, čo sa prejavuje ako aura. CSD môže prechodne narušiť oblasti mozgu v oblasti jazykového spracovania, čo vedie k afatickým symptómom počas záchvatu migrény (Vitale et al., 2023). Pôvodne sa predpokladalo, že aura je spôsobená vazospazmom mozgových ciev, a tak vznikajúcou prechodnou ischémiou, avšak súčasný výskum naznačuje, že primárnym mechanizmom zodpovedným za vznik aury pri migréne je CSD (Vitale et al., 2023; Auffenberg et al., 2021).

Diferenciálna diagnostika tranzientnej afázie a afázie pri CMP

Rozlišovanie medzi afáziou súvisiacou s migrénou a mozgovou príhodou je kľúčové z dôvodu prekrývajúcich sa symptómov, ale odlišných spôsobov liečby. Medzi hlavné rozlišujúce faktory patria nástup, progresia, trvanie a typ symptómov, súvislosť s bolesťami hlavy a rizikové faktory.

Nástup a progresia symptómov

Pri migréne s aurou sa symptómy zvyčajne rozvíjajú postupne počas 5–20 minút a môžu trvať až hodinu. Často sa ako prvé objavujú poruchy videnia (napr. videnie jasného svetla) alebo zmyslové zmeny (napr. mravčenie), ktoré následne prechádzajú do prejavov, ako je necitlivosť alebo slabosť (Alstadhaug et al., 2023). Pri CMP sa symptómy zvyčajne vyskytujú náhle bez predchádzajúcich zrakových či zmyslových zmien a prejavujú sa najmä stratou funkcie, napríklad náhlou necitlivosťou alebo slabosťou.

Typ symptómu

Migréna s aurou sa často prejavuje zrakovými fenoménmi (napr. scintilácie) alebo zmyslovými zmenami (napr. parestézie), ktoré sa postupne šíria (Scutelnic et al., 2022). CMP sa naopak typicky prejavuje náhlou stratou funkcie – napríklad stratou zraku, citlivosti alebo motorických schopností.

Súvisiace bolesti hlavy

Pri migréne po aure bežne nasleduje bolesť hlavy, nemusí to byť ale pravidlom. Pri CMP sú bolesti hlavy menej časté, no môžu sa vyskytnúť, najmä pri hemoragických príhodách.

Trvanie

Symptómy aury sú prechodné, zvyčajne ustúpia do hodiny bez trvalých deficitov. Neurologické deficity pri CMP pretrvávajú dlhšie a bez rýchleho zásahu sa môžu stať trvalými (Alstadhaug et al., 2023).

Rizikové faktory

Migréna s aurou sa často vyskytuje u jedincov s migrénou v anamnéze. CMP súvisí s kardiovaskulárnymi rizikovými faktormi, ako je hypertenzia, cukrovka, fajčenie a fibrilácia predsiení.

Napriek týmto rozdielom môže byť presné rozlíšenie náročné. Štúdia zdôraznila, že mnohí pacienti na začiatku priebehu CMP pociťujú symptómy podobné migréne a mnohí pacienti s migrénou s aurou majú symptómy podobné mozgovej

príhode. Preto je na stanovenie definitívnej diagnózy často potrebná podrobná anamnéza s genetickým vyšetrením (Angermaier et al., 2014), zobrazovacie vyšetrenie a diagnostické testy (Angermaier et al., 2014; Alstadhaug et al., 2023; Scutelnic et al., 2022).

Cieľom článku je poskytnúť bližší pohľad na vzťah medzi afáziou a migrénou prostredníctvom kazuistiky.

Kazuistika

Anamnéza

Pacientkou je 75-ročná žena so zložitou anamnézou, aktuálne v sedemmesačnom období po prekonanej kraniotraume (január 2024), ku ktorej došlo po údere hlavy o lampu. V minulosti bola opakovane sledovaná pre rôzne neurologické, interné aj autoimunitné ťažkosti.

Z neurologického hľadiska bola už v roku 2009 diagnostikovaná s cervikokraniálnym, cervikobrachiálnym a lumboischialgickým syndrómom iritačného charakteru, s prítomným vertigom a tenznou cefaleou. EEG záznam v tom čase ukazoval ložiskové iritačno-zánikové zmeny. Pacientka má v anamnéze aj degeneratívne ochorenia chrčtice bez priamej súvislosti s aktuálnymi neurologickými ťažkosťami.

Po úraze hlavy v januári 2024 bolo na neurologickej klinike v máji 2024 realizované EEG vyšetrenie, ktoré preukázalo ložiskové spomalenie v oblasti ľavého temporálneho laloka, pravdepodobne ako následok kontúzie mozgu, bez známok epileptickej aktivity. Základná EEG aktivita bola zachovaná v normálnych medziach.

Psychologické vyšetrenie (júl 2024) poukázalo na prítomnosť ľahkého neurokognitívneho deficitu. Celkový intelektový potenciál bol hodnotený ako nižší priemer (IQ = 97), pričom pamäťové schopnosti sa pohybovali v pásme vysokého priemeru (MQ = 106). Vyšetrenie tiež poukázalo na prítomnosť znakov neuzavretých traumatických zážitkov. V stave zvýšenej záťaže a bolesti sa predpokladá zvýraznenie niektorých psychických deficitov.

Pacientka je dlhodobo sledovaná aj pre viaceré interné, endokrinologické a reumatologické ochorenia (napr. astma, hypothyreóza, Sjögrenov syndróm). Tieto diagnózy však nemajú priamy vzťah k migréne s aurou a v článku sú uvádzané len pre úplnosť anamnézy.

Ďalej je v dokumentácii zachytený výskyt neurotetanického syndrómu, vertiga a poruchy rovnováhy v súvislosti s vnútorným uchom.

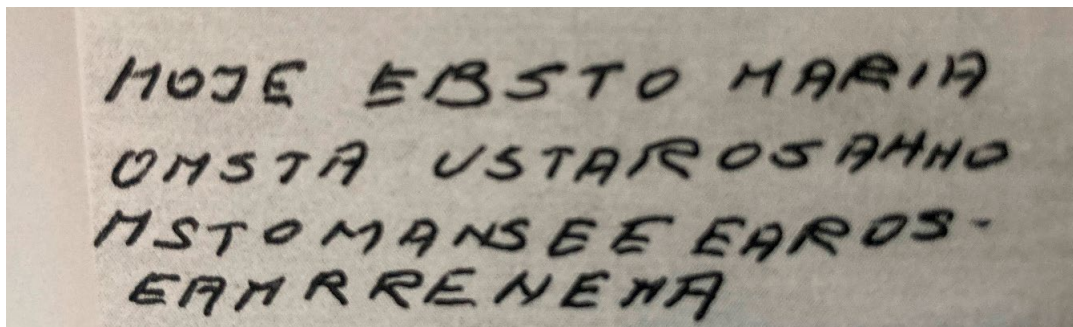
Aktuálny klinický obraz a vývoj ťažkostí

Prvýkrát sa u pacientky objavila prechodná porucha jazykových funkcií v novembri 2023. Odvtedy epizódy s obdobným priebehom zaznamenala približne sedemkrát. Typicky im predchádza vizuálna aura, ktorú opisuje ako záblesky svetla alebo svetielka a ktorá sa objavuje približne jednu

minútu pred nástupom samotných rečových ťažkostí. Súčasťou ataku býva aj intenzívna bolesť hlavy.

Počas záchvatu pacientka uvádza jasné vedomie a schopnosť formovať myšlienky, avšak nie je schopná ich verbálne vyjadriť. Pokúša sa rozprávať, no namiesto zmysluplnej reči produkuje opakujúce sa slabiky alebo nezrozumiteľné slová. Pri jednej z epizód

sa pokúsila vyjadriť písomne – zachoval sa lístok, na ktorom je čitateľne napísané len jej meno (pravdepodobne ako výsledok automatizovaného písomného prejavu), zvyšok textu pozostával z nesúvislých, neidentifikovateľných slov, napísaných bez medzier.



V retrospektívnom rozhovore pacientka opísala aj epizódu s mierne narušeným porozumením – počas jedného ataku nerozumela výzve k predloženiu občianskeho preukazu. Hoci jej bolo slovo „občiansky preukaz“ známe, v danom momente si nedokázala vybaviť jeho význam.

Dĺžka jednotlivých epizód je variabilná, pohybuje sa v rozmedzí približne 20 minút až 2 hodiny.

Logopedické vyšetrenie

Pacientka sa dostavila na logopedické vyšetrenie plne orientovaná, ochotne spolupracovala a vykazovala vysokú mieru sebauvedomenia vo vzťahu k vlastným komunikačným ťažkostiam, ktoré dokázala verbálne presne popísať. Sebahodnotenie pôsobilo realisticky, s kritickým postojom k vlastným výkonom. Počas vyšetrenia udávala pretrvávajúcu bolesť hlavy a výrazné bolesti v oblasti krčnej chrbtice. Pozornosť a koncentrácia boli zachované. V priebehu vyšetrenia sa objavili nekonštantné tikové pohyby palcom a ukazovákom pravej ruky, smerované do stola.

Na diagnostiku bolo použité klinické vyšetrenie afázie a štandardizovaná metodika Diagnostika afázie, alexie a agrafie (DgAAA).

Spontánna reč pacientky bola fluentná, bez známkov agramatizmov či perseverácií. V prejave sa ojedinele objavili anomické pauzy a cirkumlokúcie. Pri opise obrázka tvorila rozvité a gramaticky správne vety, pričom zachytila aj detaily. Porozumenie sa javilo ako intaktné, vrátane dekódovania logicko-gramatických štruktúr. Opakovanie slov a viet prebiehalo bez narušenia, pomenovanie objektov bolo takisto bezchybné.

Výsledky DgAAA potvrdili intaktnosť fonologickej analýzy aj fonologického vstupného lexikónu (19/20), ako aj neporušený prístup do sémantického systému (19/20). Porozumenie slov (20/20), viet (20/20) a počutého textu (20/20) bolo v norme. Znížený výkon bol zaznamenaný v úlohe porovnávania významu počutých slov (15/20), čo poukazuje na oslabenie sémantického spracovania. V úlohe pomenovávania obrázkov boli zaznamenané dve okamžité opravy: slovo „mobil“ bolo pôvodne pomenované ako „fotoaparát“ a sloveso „spieva“ bolo najskôr nahradené výrazom „hovoriť“. Verbálna fluencia bola znížená (18/20).

Lexia a grafia boli taktiež intaktné – čítanie slov a pseudoslov, porozumenie písaným vetám aj textu, diktáty i opis písmen, slabík a slov boli všetky bez známkov narušenia (20/20). Písomné pomenovanie prebiehalo bez výskytu nominálneho deficitu (20/20).

Na základe analýzy písomného výstupu, ktorý pacientka vytvorila počas akútnej epizódy fatickej poruchy, možno predpokladať výskyt žargónu s prítomnosťou neologizmov. Tento výstup síce demonštruje zachovaný písomný automatizmus (napr. napísanie vlastného mena), no ostatná produkcia pozostávala z nezrozumiteľných a neidentifikovateľných zhlukov znakov. Zo samotného záznamu však nie je možné spoľahlivo posúdiť fluenciu rečovej produkcie počas atakov.

Celkovo výsledky logopedického vyšetrenia poukazujú na prítomnosť tranzientnej afázie, výrazne vystupujúcej do klinického obrazu v čase iných intenzívnych ťažkostí. Počas testovania sa zachytili mierne deficity v oblasti sémantického spracovania. Záver vyšetrenia bol formulovaný ako susp. neurokognitívne ťažkosti na primárnom podklade

migrény s aurou. Odporúčanie: neurologické doriešenie primárnej diagnózy, ktorá vyvoláva stav prítomný v rečovej produkcii.

Diskusia

Neskorý nástup migrenózných záchvatov s aurou, najmä vo forme tranzientnej afázie, je pomerne neobvyklý. V literatúre sa uvádza, že prvé prejavy migrény s aurou sa typicky vyskytujú v mladšom až strednom veku, zatiaľ čo ich výskyt vo vyššom veku si vyžaduje zvýšenú pozornosť z hľadiska diferenciálnej diagnostiky. V takýchto prípadoch je potrebné uvažovať o sekundárnych príčinách aurálnych prejavov, akými sú posttraumatické zmeny, vaskulárne malformácie či zápalové procesy. V anamnéze pacientky je významný údaj o kraniotraume, ktorá mohla prispieť k neskoršiemu rozvoju aurálnych symptómov. U pacientky zatiaľ nebolo realizované MR mozgu, ktoré by mohlo byť zásadným podkladom pri posudzovaní možného sekundárneho pôvodu aurálnych prejavov.

EEG vyšetrenie poukázalo na ložiskové spomalenie v oblasti ľavého temporálneho laloka, pravdepodobne v súvislosti s predchádzajúcim úrazom. Tento funkčný nález môže mať svoj morfológický korelát na MR mozgu (napr. posttraumatické zmeny alebo lokálne atrofické procesy), čo by zároveň mohlo vysvetľovať zachytené mierne oslabenie v oblasti sémantického spracovania. Aj keď tieto zmeny nepredstavujú jasný obraz perzistujúcej afázie, môžu zvyšovať zraniteľnosť mozgu a uľahčovať manifestáciu tranzientných jazykových porúch v priebehu aurálnych atakov.

Logopedické vyšetrenie mimo akútnych ťažkostí potvrdilo intaktné jazykové

funkcie s výnimkou miernych deficitov v sémantickom spracovaní. Tento izolovaný nález možno interpretovať dvojako: ako jemný dôsledok tranzientnej afázie spojenej s migrénou s aurou, alebo ako kognitívny príznak v rámci počínajúcej neurokognitívnej alterácie. Vzhľadom na psychologické vyšetrenie, ktoré u pacientky zachytilo ľahký neurokognitívny deficit, sa javí pravdepodobné, že ide skôr o miernu kognitívnu poruchu so zameraním na jazykovú oblasť. Tento aspekt poukazuje na potrebu ďalšieho sledovania, medziodborovej spolupráce a pravidelného hodnotenia vývoja kognitívnych funkcií.

Záver

Tranzientná afázia ako prejav migrény s aurou predstavuje klinickú výzvu najmä z hľadiska diferenciálnej diagnostiky voči cievej mozgovej príhode. Vzhľadom na podobnosť niektorých prejavov je nevyhnutné zohľadniť časový priebeh, charakter symptómov a ich reverzibilitu. Logopéd zohráva dôležitú úlohu pri hodnotení jazykových funkcií, mapovaní porúch a spolupráci na stanovení etiológie, ktorá ovplyvňuje ďalšiu intervenciu. Prechodné rečové poruchy, ako aj výsledky štandardizovaných testov mimo atakov môžu priniesť cenné informácie o funkčnosti

jazykového systému a zároveň poukázať na jemné neurokognitívne oslabenia, ktoré by inak zostali prehliadnuté. Hoci sa tranzientná afázia v súvislosti s migrénou klinicky vyskytuje, táto problematika je v odbornej literatúre zatiaľ veľmi málo reflektovaná, čo poukazuje na potrebu ďalšieho systematického výskumu. Kazuistika zároveň podčiarkuje význam medziodborovej spolupráce pri diagnostike komplexných neurologicko-komunikačných ťažkostí a potrebu zohľadniť migrénu s aurou ako možného pôvodcu tranzientných prejavov afázie.

Literatúra

- ALSTADHAUG, K. B.; TRONVIK, E. a AAMODT, A. H., 2023. *Transient ischemic attack or migraine with aura? Transitorisk iskemisk attack eller migreneaura?* Online. Tidsskrift for den Norske laegeforening : tidsskrift for praktisk medicin, ny raekke, vol. 143, no. 15. DOI: 10.4045/tidsskr.23.0225. Dostupné z: [Transitorisk iskemisk attack eller migreneaura? | Tidsskrift for Den norske legeförening](#).
- ANGERMAIER, A.; LANGNER, S.; KIRSCH, M. a KHAW, A. V., 2014. *Prolonged aphasia and perfusion computed tomography abnormalities in migraine with aura.* Online. International Journal of Case Reports and Images, vol. 5, no. 3, s. 222-225. DOI: 10.5348/ijcri-2014-03-478-CR-9. Dostupné z: [FULL TEXT - Prolonged aphasia and perfusion computed tomography abnormalities in migraine with aura - International Journal of Case Reports and Images \(IJCRI\)](#).
- AUFFENBERG, E.; PLESNILA, N. a FREILINGER, T., 2012. *Hyperexcitable interneurons trigger cortical spreading depression in an Scn1a migraine model.* Online. Journal of Clinical Investigation, vol. 21, no. 131, s. e142202. DOI: 10.1172/JCI142202. Dostupné z: [JCI - Hyperexcitable interneurons trigger cortical spreading depression in an Scn1a migraine model](#).
- CSÉFALVAY, Z.; EGRYOVÁ, M. a WIEDERMANN, I., 2018. *Logopedická diagnostika afázie, alexie a agrafie. 2.,* prepracované vydanie s testom a normami. Bratislava: Vydavateľstvo EOS. ISBN 9788097199227.
- DALLA VOLTA, G.; RUSSO, A.; SILVESTRO, M. et al., 2024. *Exploring the multifaceted characteristics of aura in migraine: A multicenter, cross-sectional study.* Online. Cephalalgia: an international journal of headache, vol. 44, no. 11. DOI: 10.1177/033310242412994534. Dostupné z: [Exploring the multifaceted characteristics of aura in migraine: A multicenter, cross-sectional study - PubMed](#).
- INTERNATIONAL HEADACHE SOCIETY (IHS), Headache Classification Committee, 2018. *The International Classification of Headache Disorders, 3rd edition.* Online. Cephalalgia: an international journal of headache, vol. 38, no. 1, s. 1-211. DOI: 10.1177/0333102417738202. Dostupné z: [Headache Classification Committee of the International Headache Society \(IHS\) The International Classification of Headache Disorders, 3rd edition, 2018](#).
- KEREKRÉTIOVÁ, A. et al., 2020. *Logopédia. 2. vyd.* Bratislava: Univerzita Komenského v Bratislave. ISBN 978-80-223-4835-5.
- SCUTELNIC, A.; KREIS, L. A.; BEYELER, M.; HELDNER, M. R.; MEINEL, T. R.; KAESMACHER, J.; HAKIM, A.; ARNOLD, M.; FISCHER, U.; MATTLE, H. P.; SCHANKIN, C. J. a JUNG, S., 2022. *Migraine aura-like symptoms at onset of stroke and stroke-like symptoms in migraine with aura.* Online. Frontiers in Neurology, vol. 13, s. 1004058. DOI: 10.3389/fneur.2022.1004058. Dostupné z: [Frontiers | Migraine aura-like symptoms at onset of stroke and stroke-like symptoms in migraine with aura](#).
- STEINER, T. J. a STOVNER, L. J., 2023. *Global epidemiology of migraine and its implications for public health and health policy. Nature reviews.* Online. Neurology, vol. 19, no. 2, s. 109-117. DOI: 10.1038/s41582-022-00763-1. Dostupné z: [Global epidemiology of migraine and its implications for public health and health policy | Nature Reviews Neurology](#).
- THOMSEN, A. V.; ASHINA, H.; AL-KHAZALI, H. M. et al., 2024. *Clinical features of migraine with aura: a REFORM study.* Online. Journal of Headache and Pain, vol. 25, no. 22. DOI: 10.1186/s10194-024-01718-1. Dostupné z: <https://thejournalofheadacheandpain.biomedcentral.com/articles/10.1186/s10194-024-01718-1>.
- VIANA, M.; LINDE, M.; SANCES, G.; GHIOTTO, N.; GUASCHINO, E.; ALLENA, M.; TERRAZZINO, S.; NAPPI, G.; GOADSBY, P. J. a TASSORELLI, C., 2016. *Migraine aura symptoms: Duration, succession and temporal relationship to headache.* Online. Cephalalgia: an international journal of headache, vol. 36, no. 5, s. 413-421. DOI: 10.1177/0333102415593089. Dostupné z: [Migraine aura symptoms: Duration, succession and temporal relationship to headache - Michele Viana, Mattias Linde, Grazia Sances, Natascia Ghiotto, Elena Guaschino, Marta Allena, Salvatore Terrazzino, Giuseppe Nappi, Peter J Goadsby, Cristina Tassorelli, 2016](#).
- VITALE, M.; TOTTENE, A.; ZARIN ZADEH, M. et al., 2023. *Mechanisms of initiation of cortical spreading depression.* Online. Journal of Headache and Pain, vol. 24, no. 105. DOI: 10.1186/s10194-023-01643-9. Dostupné z: [Mechanisms of initiation of cortical spreading depression | The Journal of Headache and Pain | Full Text](#).