

# IMPLANTÁTY PRO KOSTNÍ VEDENÍ

## BONE CONDUCTION IMPLANTS

MUDr. Milan Urík, Ph.D., MUDr. Dagmar Hošnová Ph.D., MUDr. Soňa Šikolová, Ing. Jan Odstrčilík, Ph.D.

Klinika dětské otorinolaryngologie Fakultní nemocnice Brno a Lékařské Fakulty Masarykovy univerzity v Brně

Korespondenční autor:

MUDr. Milan Urík, Ph.D.

Klinika dětské ORL FN Brno a LF MU v Brně, Černopolní 9, 613 00, Brno, tel. 532 234 440

[urik.milan@fnbrno.cz](mailto:urik.milan@fnbrno.cz)



MUDr. Milan Urík, Ph.D.



MUDr. Dagmar Hošnová Ph.D.



MUDr. Soňa Šikolová



Ing. Jan Odstrčilík, Ph.D.

### Abstrakt

Poznatky o kostním vedení zvuku nám umožňují vyvíjet neustále nové a modernější prostředky k rehabilitaci sluchu. Na vrcholu současné moderní medicíny jsou v této oblasti implantáty pro kostní vedení. Umožňují velmi efektivní přenos zvuku, zlepšují kvalitu života pacientů a jsou již dostupné i pro děti od 5 let věku. Kromě technických vylepšení audio procesorů došlo i k významné redukci nežádoucích účinků a komplikací původních implantabilních systémů.

### Abstract

Knowledge of bone conduction allows us to develop new, modern hearing aids. The best are bone conduction implants. There is an efficient sound transmission, improvement in the quality of life of patients, and implants are now available for children from 5 years of age. In addition to technical improvements to audio processors, there has been a significant reduction of complications.

### Klíčová slova

kostní vedení zvuku, hluchota, implantační systémy, komplikace, kvalita života

### Keywords

bone conduction, hearing loss, implants, complications, quality of life

### Úvod do problematiky

Slyšení je schopnost člověka vnímat zvukové informace pomocí specializovaného orgánu, kterým je ucho. Méně lidí už ví, že rozeznáváme dva typy vedení zvuku, a to vedení vzdušné a kostní. Vzdušné vedení představuje typickou cestu, kdy se zvukové vlny dostávají do zevního zvukovodu, rozkmitají bubínek a systém středoušních kůstek převede vlnění na tekutiny vnitřního ucha, kde dojde k podráždění

vlastních smyslových buněk. Zvuk se ale také šíří prostřednictvím vibrační lebečních kostí přímo na tekutiny vnitřního ucha. Sluchový práh pro kostní vedení je u zdravého člověka asi o 40 dB vyšší než práh vzdušného vedení, proto se uplatňuje především vedení vzdušné. Pokud však nastane problém na úrovni zevního zvukovodu, bubínku nebo středouší, vzniká převodní nedoslýchavost a uplatňuje se kostní vedení zvuku. Tohoto poznatku můžeme efektivně využít v rehabilitaci nedoslýchavosti.

### Nedoslýchavost

Nedoslýchavost je definována jako snížená schopnost vnímat zvukové informace. Pokud je vnímání zvuku zcela nemožné, mluvíme o hluchotě. Dle WHO rozlišujeme několik stupňů závažnosti nedoslýchavosti. Důležité je však vědět, na jaké úrovni ke ztrátě sluchu dochází. Pokud je problém v oblasti zevního nebo středního ucha, mluvíme o převodní nedoslýchavosti. Její příčiny jsou rozmanité, od ušního mazu přes záněty zvukovodu a středního ucha až po vrozené anomálie, jako jsou stenóza či atrézie zevního zvukovodu. Příčina v oblasti vnitřního ucha nebo vyšších etážích sluchové dráhy pak způsobuje senzoreineurální nedoslýchavost. Může se jednat o vrozené vady vnitřního ucha a sluchového nervu, zánětlivé poškození nebo i nádorové onemocnění. V případě, že je příčina nedoslýchavosti kombinovaná, mluvíme o smíšené nedoslýchavosti.

### Rehabilitace sluchu s využitím kostního vedení

Poznatky o kostním vedení zvuku využíváme k rehabilitaci sluchu ve dvou případech. Prvním jsou pacienti s převodní poruchou sluchu, kde není možné efektivní využití klasických sluchadel. Patří sem pacienti s vývojovými vadami zevního

a středního ucha (stenóza nebo atrézie zevního zvukovodu, anomálie středoušních kůstek), dále pacienti po středoušních operacích (cholesteatom, adhezivní otitida, tumor), především pak pacienti s aktivní

trepanační dutinou, kteří mají opakované výtoky z ucha. Druhou kategorií představují pacienti s jednostrannou hluchotou (SSD – Single Side Deafness) (Šlapák, Urík a kol., 2019).

Pomůcky pro rehabilitaci sluchu s využitím kostního vedení zvuku dělíme na dvě velké skupiny podle toho, zda se vibrace přenáší přes kůži, nebo přímo do lebeční kosti.

### Zařízení pro kostní vedení zvuku

Vibrace přes kůži		Vibrace přímo do kosti	
Upevněno zvenčí	Upevněno implantovaným magnetem	Perkutánní (trvalé porušení kůže)	Transkutánní (celistvá kůže)
Vibrační čelenka Vibrační brýle ADHEAR	Pasivní transkutánní systém pro kostní vedení	Bone Anchored Hearing Aids (BAHAs)	Implantát pro přímé kostní vedení (aktivní)
			

Tabulka 1: Zařízení pro kostní vedení zvuku

Historicky byla jako první používána zařízení, u kterých se vibrace šíří přes kůži. Dodnes se používají především u nejmenších dětí. Tyto vibrační pomůcky mají však mnoho nevýhod. Princip fungování je založen na tlaku vibrátoru na lebku, většinou pomocí čelenky (obrázek 1). To způsobuje časté otlaky, zarudnutí a bolestivost v místě vibrátoru, výjimkou nejsou ani opakované bolesti hlavy (Verhagen, 2008). Nezanedbatelný je i komfort nošení a estetický dojem, který není pacienty vnímán pozitivně. Především nejmenší děti, u kterých se používají vibrátory na čelence, odmítají tato zařízení nosit. Jednou z nejnovějších alternativ k vibračním čelenkám je ADHEAR, výrobek rakouské společnosti MedEl (obrázek 2). Sestává z adaptéru, jenž se nalepí za ucho do oblasti bradavčitého výběžku, a vlastního procesoru, který se následně připevní na adaptér (obrázek 3 a 4). Procesor zachytává zvukové informace z okolí, transformuje je na vibrace, které se pak přenáší na lebeční kost. Největší výhodou je fakt, že ADHEAR je „pressure free“, znamená to, že přenos vibrační není závislý na tlaku vibrátoru na kůži. Odpadají tak tradiční výše popsané komplikace. Navíc je zde i benefit z estetického hlediska. ADHEAR je vhodnou variantou k rehabilitaci sluchu jak u dětí, tak u dospělých, což dokazuje již několik studií (Urík, 2019, Dahm, 2018, Neumann, 2019).

Pasivní transkutánní a perkutánní systémy se vyznačují poměrně dobrým sluchovým ziskem pro pacienta, opět se však u nich objevují komplikace včetně zánětlivých. V místě porušené kůže dochází u perkutánních systémů často k opakovaným zánětům, tento prostor je špatně přístupný čištění, a je tak ideální pro ukládání nečistot a množení bakterií (Shapiro, 2018). Tyto nedostatky řeší nejnovější aktivní implantát pro přímé kostní vedení (obrázek 5). Jeho nespornou výhodou je, že celý implantát je umístěn během operace pod kůží, kůže je tak po zahojení rány zcela intaktní. Audio procesor se přikládá na hlavu, kde drží prostřednictvím magnetu, stejně jako tomu u kochleárních implantátů (obrázek 6). Tím, že je vlastní vibrační jednotka (FMT – Floating Mass Transducer) implantovaná přímo do kosti, odpadá typický tlumivý účinek kůže (Park), a přenos zvuku je proto mnohem efektivnější. Implantát nevyžaduje pro svou funkci oseointegraci, což umožňuje jeho časnou aktivaci (Miller, 2018). Tento systém přináší uspokojivý sluchový zisk, má minimum komplikací, je esteticky přijatelný a zlepšuje kvalitu života pacientů. Bonebridge je možné implantovat u dětí od 5 let věku, jedinou limitací je dostatečná tloušťka kosti a prostor v oblasti bradavčitého výběžku. Pacient, který splňuje indikační kritéria, podstoupí CT vyšetření


spánkové kosti, které nám umožní posoudit anatomické dispozice a naplánovat nevhodnější uložení implantátu. Operace probíhá v celkové anestezii a trvá přibližně hodinu. Pacient nevyžaduje žádnou zvláštní péči, po několika dnech je propuštěn do domácí péče. Po zahojení operační rány je pozván k aktivaci a nastavení audio procesoru. Implantát je voděodolný, umožňuje aktivní život včetně sportovních aktivit, samozřejmě je bezdrátově připojen k chytrému telefonu, televizi a další zařízení.

### Závěr

Implantáty pro kostní vedení představují moderní a velmi sofistikovaná zařízení, která přinášejí uspokojivý sluchový zisk, vyznačují se minimem komplikací a prokazatelně zlepšují kvalitu života pacientů. Největším problémem u nás je nedostatečné povědomí odborné veřejnosti o těchto zařízeních, která jsou dnes dostupná pro pacienty v celé republice. Veškeré náklady spojené s implantací jsou hrazeny z veřejného zdravotního pojištění.



Obrázek 1: Baha softband – vibrátor na čelence. Se souhlasem společnosti Cochlear



Obrázek 2: ADHEAR – umístění za uchem u dítěte



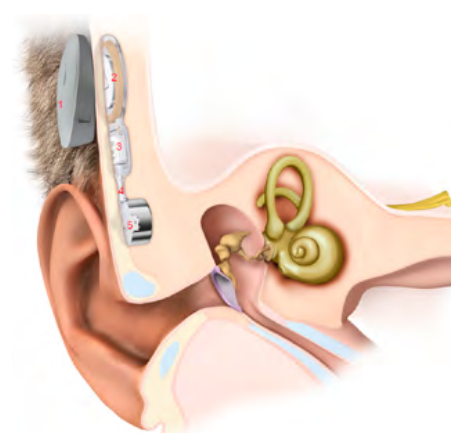
Obrázek 3: Adhezivní adaptér, který se lepí na kůži za ucho



Obrázek 4: Audio procesor systému ADHEAR, který se připevňuje na adaptér



Obrázek 5: Bonebridge – aktivní transkutánní implantát pro kostní vedení, vnitřní část



Obrázek 6: Bonebridge – aktivní transkutánní implantát pro kostní vedení: 1 – audio procesor, 2 – magnet, 3 – transducer, 4 – pružné spojení transduceru a 5 – FMT (Floating Mass Transducer)

Obrázky 2–6 uveřejněny se souhlasem společnosti MedEl.

## Literatura

- DAHM, V., BAUMGARTNER, W. D., LIEPINS, R., ARNOLDNER, CH., RISS, D., 2018. First Results With a New, Pressure-free, Adhesive Bone Conduction Hearing Aid. *Otology & Neurotology*. **39**(6), s. 748-754. DOI: 10.1097/MAO.0000000000001829.
- MILLER, M. E., 2019. Osseointegrated Auditory Devices. *Otolaryngologic Clinics of North America*. **52**(2), 265-272. DOI: 10.1016/j.otc.2018.11.006.
- NEUMANN, K., THOMAS, J. P., VOELTER, CH., DAZERT, S., 2019. A new adhesive bone conduction hearing system effectively treats conductive hearing loss in children. *International Journal of Pediatric Otorhinolaryngology*. **122**, s. 117-125. DOI: 10.1016/j.ijporl.2019.03.014.
- SHAPIRO, S., RAMADAN, J., CASSIS, A., 2018. Baha Skin Complications in the Pediatric Population. *Otology & Neurotology*. **39**(7), s. 865-873. DOI: 10.1097/MAO.0000000000001877.
- ŠLAPÁK, I., URÍK, M., 2019. *Dětská otorinolaryngologie*. 2. přepracované a doplněné vydání. Praha: Mladá fronta. Aeskulap. ISBN 978-80-204-5426-3.
- VERHAGEN, C. V. M., HOL, M. K. S., COPPENS-SHELLEKENS, W., SNIK, A. F. M., CREMERS, C. W. R. J., 2008. The Baha Softband. *International Journal of Pediatric Otorhinolaryngology*. **72**(10), s. 1455-1459. DOI: 10.1016/j.ijporl.2008.06.009.
- URÍK, M., HOŠNOVÁ, D., ŠLAPÁK, I., JANČIKOVÁ, J., ODSTRČILÍK, J., JARKOVSKÝ, J., BAUMGARTNER, W. D., 2019. First experiences with a new adhesive bone conduction hearing device in children. *International Journal of Pediatric Otorhinolaryngology*. **126**. DOI: 10.1016/j.ijporl.2019.109614.