proLékaře.cz | 2.8.2025

MALFORMACE VNITŘNÍHO UCHA

INNER EAR MALFORMATION

MUDr. Dagmar Hošnová, Ph.D.[1]
MUDr. Milan Urík, Ph.D.[1]
[1]KDORL FN Brno a LFMU, FN Brno, Jihlavská 20, 625 00 Brno
urik.milan@fnbrno.cz

MUDr. Dagmar Hošnová, Ph.D.

MUDr. Milan Urík, Ph.D.

Abstrakt

Malformace vnitřního ucha je širokou skupinou postižení, jejíž hlavním symptomem je porucha sluchu. K postižení dochází v průběhu embryonálního vývoje sluchového aparátu. Pouze asi 20 % malformací je diagnostikovatelných radiologicky. Sluchové postižení je senzorineurálního typu a může nabývat lehkého stupně, například u rozšířeného vestibulárního akvaduktu, častěji se však setkáváme s těžkou ztrátou sluchu. Korekce sluchu se odvíjí od závažnosti sluchového postižení dítěte. Kochleární implantace u dětí s vrozenou velmi těžkou nedoslýchavostí je optimální ve věku 12–24 měsíců.

Klíčová slova

vnitřní ucho, kochlea, nedoslýchavost, kochleární implantace

Abstract

Inner ear malformation comprises a broad group of disorders, the main symptom of which is hearing loss. The disorder occurs during the embryonic development of the auditory system. Only about 20 % of malformations can be diagnosed radiologically. Hearing impairment is sensorineural and can be of a mild degree, e.g. in the case of an enlarged vestibular aqueduct. However, more often, severe hearing loss is found. Hearing correction depends on the severity of the child's hearing impairment. Cochlear implantation in children with congenital profound hearing loss is optimal at the age of 12 to 24 months.

Keywords

inner ear, cochlea, hearing loss, cochlear implant

Úvod

Malformace vnitřního ucha je širokou skupinou postižení, jejíž hlavním symptomem je postižení sluchu a/nebo rovnovážného ústrojí. Tíže sluchového postižení je variabilní, může být lehkého stupně při rozšířeném vestibulárním akvaduktu, ale většinou je spojena s velmi těžkou nedoslýchavostí. U většiny dětí s vrozenou nedoslýchavostí nenalezneme žádný korelát mezi poruchou sluchu a radiologicky diagnostikovatelnou malformací vnitřního ucha. Tato poškození sluchu jsou v největší míře spojena s postižením membranózní části labyrintu, jsou detekovatelná histopatologicky, potažmo genetickou analýzou. Jedná se jak o postižení strukturální, tak v širším slova smyslu i o postižení funkční. Asi u 20 % dětí s vrozenou nedoslýchavostí je etiologie vady sluchu spojena s radiologicky prokazatelnou malformací kostěné části labyrintu.

Vývoj vnitřního ucha

Struktury vnitřního ucha se vytvářejí z tzv. sluchové plakody která je umístěna na laterálních stranách hlavy okolo 22. dne nitroděložního vývoje. Postupně se prohlubuje a vzniká uzavřený váček – otocysta. V průběhu dalšího vývoje je otocysta rozdělena na dorzální vestibulární část a ventrální sluchovou část. Z dorzální části vznikají utrikulus, semicirkulární kanálky a ductus endolymfaticus, z ventrální části ductus cochlearis. Vývoj kochley je dokončen v 8. týdnu embryonálního vývoje.

Etiologie

Většina malformací vnitřního ucha vzniká přerušením organogenze v prvním trimestru těhotenství. Toto narušení může být důsledkem genetického poškození, vlivem teratogenního působení zevních vlivů, kterými jsou zejména neléčená infekce matky některou z agens TORCH (Toxoplasma, Rubeola, CMV, HSV, Parvovirus 19 a další) v době kritického období organogeneze, v řadě případů je etiologie neznámá. Více než polovina vrozených poruch sluchu je však podmíněna geneticky. Vrozená ztráta

https://doi.org/10.36833/lkl.2020.044
licensed under CC BY-NC

proLékaře.cz | 2.8.2025

sluchu může být jediným symptomem u jinak zdravého novorozence, hovoříme o nesyndromové ztrátě sluchu. Pokud se porucha sluchu pojí s dalšími příznaky, stává se součástí syndromu, a potom je označována jako syndromová ztráta sluchu (tab. 1) (Pourová, 2014, Šlapák 2019).

Typ malformace	Označení	Popis	T.g.	Stav sluchu	Korekce
Aplazie labyrintu	Michel	Nepřítomen labyrint	3	Těžká ztráta sluchu	ABI
Aplazie kochley		Nepřítomna kochlea	4	Těžká ztráta sluchu	ABI
Společná dutina	Common cavity	Kochlea a vestibulum tvoří jednu dutinu	5	Těžká ztráta sluchu	CI/ABI
Hypoplazie kochley		Menší kochlea	6	Variabilní poškození sluchu	Sluchadla, CI
Malformace kochley	IP I-III Mondini	Neúplné rozdělení kochley	5–7	Variabilní poškození sluchu	Sluchadla, CI
Rozšířený vestibulární akvadukt	EVA	Rozšířený vestibulární akvadukt	5	Fluktuující variabilní poškození sluchu	Sluchadla, CI

*Tabulka 1: **Klasifikace malformací vnitřního ucha***

Klasifikace

Často používaným klasifikačním systémem je klasifikace z roku 2002, která rozděluje malformace podle doby embryonálního vývoje vnitřního ucha, kdy k poškození dochází. Jedná se o klasifikaci radiologickou (tab. 1). Vychází z původní klasifikace Jacklera z roku 1987, který čerpal z poznatků embryologie (Sennaroglu, 2002, Jackler, 1987). V systému není zahrnuto postižení membranózní části labyrintu. V roce 2017 byl publikován systém INCAV, který popisuje a hodnotí struktury vnitřního ucha bodovým systémem dle stupně postižení. I (internal acoustic canal – vnitřní zvukovod), N (cochlear nerve – sluchový nerv), C (cochlea), A (vestibular aqueduct – vestibulární akvadukt), V (vestibulum), za písmeno se přiřadí číslo zvyšující se se stupněm postižení (např. I0N0C0A0V0 – bez patologie, fyziologicky utvářená kochlea).

Malformace membranózní části labyrintu

Malformace limitované na membranózní části labyrintu je možné detekovat histopatologicky. Představují majoritní většinu vrozených nedoslýchavostí. Postižení může postihovat celé vnitřní ucho, sluchový i rovnovážný aparát, nebo může být limitováno na jeho určitou část. Kompletní membranózní dysplazie je označována jako Siebemanova-Bingova, která je často asociována s Jervell a Lange-Nielsenovým syndromem a s Usherovým syndromem. Nejčastější malformací je Scheibeho dysplazie, charakterizovaná neúplným vývojem až chyběním Cortiho orgánu a postižením sakulu. Nejtěžší postižení je při bazálním závitu, klesá směrem k apexu. Bývá často součástí syndromů, např. Usherova syndromu, kde je velmi těžká nedoslýchavost kombinována s poruchou zraku.

Malformace kostěné části labyrintu

Malformace postihující kostěnou část labyrintu jsou diagnostikovatelné radiologicky. Jsou zodpovědné za přibližně 20 % vrozených vad sluchu. Postižení sluchu je většinou patrné již od narození, jsou však známy případy, kdy se dítě rodí s normálním sluchem a k progresi nedoslýchavosti dochází postnatálně, mnohdy až v dospělosti. Vestibulární symptomy mohou být přítomny, ale vzhledem k vestibulární kompenzaci, jež je pozitivním projevem plasticity mozku, dochází k adaptaci pomocí náhrady chybějící vestibulární funkce jinými senzorickými vjemy (Čada, 2017). Pacienti tak častěji vykazují minimální příznaky poškození vestibulárního aparátu. Ke vzniku postižení dochází v průběhu vývoje vnitřního ucha, tedy mezi 4–8. týdnem embryonálního vývoje. Čím dříve dojde v průběhu embryogeneze k postižení, tím závažnější je malformace. Postižení může být limitováno na jednotlivé části vnitřního ucha – vestibulární část, sluchovou část, vestibulární akvadukt, vnitřní zvukovod, nebo může postihovat více částí najednou.

Postižení kompletní

Nejzávažnější anomálií vnitřního ucha je úplná aplazie vnitřního ucha – Michelova aplazie. K postižení dochází ve 3. týdnu embryonálního vývoje. Při této malformaci chybí struktury vnitřního ucha, může být zaměněno s osifikující labyrintitidou. Diagnostika je postavena na vyšetření sluchu a zobrazovacích metodách. Postižení může být jednostranné i oboustranné. U tohoto typu postižení není možná rehabilitace sluchu kochleární implantací, je možná implantace kmenové neuroprotézy – ABI (auditory brainstem implant) (Sennaroglu, 2002) (obr. 1).

*Obrázek 1: **Levostranná aplazie vnitřního ucha***

Postižení kochley

Postižení kochley může nabýt manifestace úplného chybění kochley – aplazie, zmenšení kochley – hypoplazie, nebo neúplného vytvoření – dysplazie kochley (incoplete partition IP I-III). Nejčastějším typem dysplazie je IP II – Mondiniho malformace (obr. 2).

proLékaře.cz | 2.8.2025

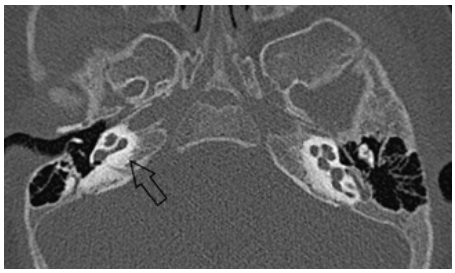

Obrázek 2: ***Mondiniho malformace***

Kochlea je menší, má vyvinut pouze bazální závit, střední a apikální je cysticky změněn, bez centrálního modiolu. Součástí Mondiniho malformace je rozšířený vestibulární akvadukt a dilatace vestibula. Postižení sluchu je variabilní, většinou je ale přítomna porucha sluchu těžkého stupně. Mondiniho malformace je součástí mnoha syndromů. Další častou variantou poškození kochley je společná dutina – common cavity, kdy dochází ke spojení kochley a vestibula bez vytvoření vnitřních struktur membranózního labyrintu. Smyslové buňky jsou rozmístěny po obvodu cysty. Nervové zásobení je většinou chudší ve srovnání s normálně vytvořenou kochleou. Sluchové postižení je těžkého stupně (obr. 3, 4). Pacienti s Mondiniho malformací mohou profitovat z konvenčních sluchadel v případě lehkého poškození sluchu, většinou však podstupují kochleární implantaci, zpravidla s velmi dobrými výsledky. Stejně tak pacienti s common cavity (Mazón, 2017, Sennaroglu, 2002, Yiin, 2011).

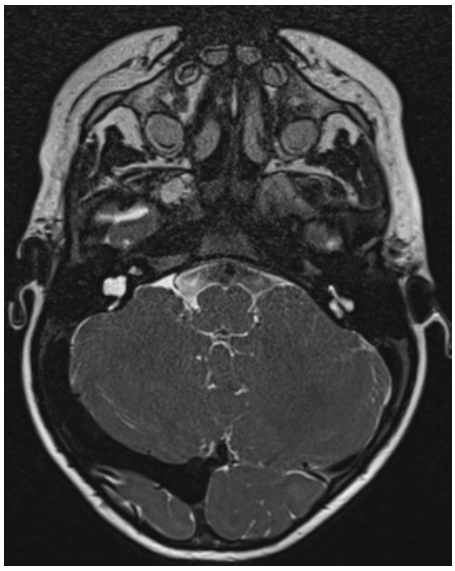

Obrázek 3: ***Common cavity***

Obrázek 4: ***Common cavity rekonstrukce***

Postižení vestibulárního akvaduktu – enlargement vestibular aqueduct (EVA)

Rozšíření vestibulárního akvaduktu je velmi častou malformací vnitřního ucha. Uvádí se, že je příčinou až 15 % senzorineurálních nedoslýchavostí. Její incidence je však podhodnocena, což je zapříčiněno chybnou diagnostikou náhlé poruchy sluchu. Vestibulární akvadukt je kostěná úzká trubice spojující vnitřní ucho a nitrolebí, obsahuje endolymfatický dukt vedoucí endolymfu z vnitřního ucha do endolymfatického saku, umístěného na zadní ploše pyramidy. Za normálních okolností dosahuje akvadukt průměru do 1 mm, jako rozšíření se označuje zvětšení průměru nad 1,5 mm. K poškození dochází kolem 5. týdne embryonálního vývoje (Ralli, 2017). Pacienti se často rodí jako normálně slyšící a později dochází k náhlému zhoršení sluchu, většinou v kombinaci s vestibulárními příznaky. Nejčastěji tak dochází po nepatrných poraněních hlavy, například při srážce se spolužákem při tělocviku, nebo vlivem změn nitrolebního tlaku (potápění). Při těchto činnostech dochází k přenosu tlakové vlny rozšířeným akvaduktem do vnitřního ucha a k jeho poškození. Po reparaci poškození a zánětu dojde k ustálení sluchu a vytvoření nového „normálu“. Takto pacient většinou dospěje do úplné ztráty sluchu. Kauzální terapie neexistuje. Kortikoidní terapie není doporučována, nicméně často dochází k záměně za náhlou poruchu sluchu jiné etiologie a je zvolena tato léčba. Pokud pacient nepodstoupí zobrazovací metodu, často není rozšířený akvadukt diagnostikován. Malformace se může vyskytovat samostatně, označuje se potom jako EVA syndrom. Často je ale sdružena s jinými malformacemi vnitřního ucha a je rovněž součástí syndromů, např. Pendredova syndromu, kdy je porucha sluchu doprovázena poruchou funkce štítné žlázy. Diagnostika se opírá o audiologické nálezy a zobrazovací metody. Sluchové postižení je jednostranné nebo oboustranné. Sluch může být korigován konvenčními naslouchadly pro vzdušné vedení, při progredující velmi těžké nedoslýchavosti je indikována kochleární implantace. Rehabilitace je s velmi dobrými výsledky (Dewan, 2009, Sennaroglu, 2002) (obr. 5).

Obrázek 5: ***EVA syndrom***

Postižení vestibulární části vnitřního ucha

Postižení semicirkulárních kanálků, sakulu a utrikulu bývá často součástí malformace kochleární části vnitřního ucha. Nejčastějšími abnormalitami jsou chybění (aplazie), malformace (dysplazie) a dehiscence semicirkulárních kanálků.

Postižení vnitřního zvukovodu a sluchového nervu

Postižení se může kombinovat s malformací vnitřního ucha, nebo se vyskytovat samostatně. Vnitřní zvukovod může být zúžen, septován, nebo není vůbec vyvinut, stejně tak sluchový nerv je hypoplastický, nebo úplně chybí. Pacienti s tímto typem postižení jsou většinou velmi těžce nedoslýchaví. Je-li přítomna funkční kochlea, potom mohou být při novorozeneckém screeningu výbavné otoakustické emise a pacient je mylně považován za normálně slyšícího. Diagnostika se opírá o vyšetření evokovaných sluchových potenciálů a zobrazovací metody. V případě oboustranné malformace je možné uvažovat o kmenovém implantátu ABI (auditory brainstem implant). V České republice se u dětí neprovádí (obr. 6).

proLékaře.cz | 2.8.2025

*Obrázek 6: **Septum vnitřního zvukovodu***

Vlastní soubor

V letech 2010–2020 bylo a doposud je na našem pracovišti sledováno 20 pacientů s malformacemi kostěné části labyrintu;12 dívek a 8 chlapců. Věk, ve kterém byla malformace diagnostikována, se různí. U dětí s oboustranným těžkým poškozením sluchu proběhla diagnostika do 2 let věku, u dětí s jednostranným poškozením později z důvodu fyziologického sluchu na straně nepostižené. Část pacientů je rehabilitována konvenčními sluchadly, část již podstoupila úspěšnou kochleární implantaci. V případě jednostranného postižení se jednalo většinou o náhodný nález, proto sluch u těchto pacientů není korigován (tab. 2).

Pacient č.	Vada	Pohlaví	Věk v době diagnostiky (roky)	Strana	Korekce
1	Ageneze vnitřního ucha	Ž	5	sin	sine
2	Common cavity	M	0	bilat	CI bilat
3	Common cavity	Ž	1	bilat	CI uni
4	Common cavity	Ž	7	dx	sine
5	Mondiniho malformace	M	0	bilat	CI
6	Mondiniho malformace	M	0	bilat	CI
7	Mondiniho malformace	Ž	0	bilat	CI
8	Mondiniho malformace	Ž	5	dx	sine
9	Mondiniho malformace	M	2	bilat	CI
10	Mondiniho malformace	Ž	4	bilat	sluchadlo + CI
11	EVA	Ž	3	bilat	sluchadlo/CI
12	EVA	Ž	5	dx	sine
13	EVA	Ž	16	sin	sluchadlo
14	EVA	M	6	bilat	sluchadla
15	EVA	Ž	1	bilat	sluchadlo
16	EVA	Ž	12	bilat	sluchadla
17	EVA	M	8	dx	sine
18	EVA	Ž	5	sin	sine
19	Ageneze/hypoplazie sluchových nervů	M	0	bilat	sluchadla
20	Septovaný vnitřní zvukovod	M	8	dx	sine

*Tabulka 2: **Soubor pacientů***

Diskuze

Vrozené vývojové vady vnitřního ucha zahrnují celou řadu rozmanitých postižení labyrintu. Jsou jedním z důvodů těžkého poškození sluchu, převážně senzorineurálního typu. Přibližně 80 % nedoslýchavosti je následkem poškození membranózního labyrintu, zbývajících 20 % připadá na anomálie kostěného labyrintu. Mohou se vyskytovat samostatně, nebo jsou součástí syndromů. Včasná diagnostika poruchy sluchu je dnes již možná díky postnatálně prováděnému novorozeneckému screeningu sluchu. V případě určitých typů malformací však může postižený jedinec vykazovat falešně negativní výsledek. Jedná se poškození sluchového nervu a rovněž při EVA syndromu mohou být postnatálně otoakustické emise výbavné. V případě jednostranné malformace může být vada diagnostikována náhodně v pozdějším věku. Většinou si postižení jedinci ani vadu neuvědomují. Korekce závisí na závažnosti poruchy sluchu, na případných anomáliích zevního a středního ucha, na přidružených vadách a též na přítomnosti sluchového nervu. V případě lehčích sluchových ztrát volíme konvenční sluchadla pro vzdušné vedení, v případě nedostatečného efektu je volena kochleární implantace. Při volbě typu implantátu je rozhodující přesná radiologická diagnostika. HRCT pyramid a magnetická rezonance ozřejmí přítomnost či absenci sluchového nervu. U malformací typu common cavity (smyslové buňky jsou umístěny podél stěny dutiny) a v případě neúplného rozdělení kochley, kdy chybí centrální modiolus, je vhodné použití přímých elektrod. Zde je zajištěna nejkratší cesta elektrické stimulace. Možnými komplikacemi je nežádoucí stimulace lícního nervu při jeho anomálním průběhu. Kochleární implantace je dnes doporučována i dětem s hypoplastickým, ev. funkčně méněcenným sluchovým nervem. Skřivan uvádí, že děti, jejichž vestibulokochleární nerv má stejný kalibr jako nerv lícní v mostomozečkovém úhlu v MR zobrazení a vlna V je přítomna během peroperačního vyšetření evokovaných potenciálů, budou do dvou

proLékaře.cz | 2.8.2025

let po operaci patřit mezi dobré uživatele (Skřivan, 2018). Pokud je u dítěte z jakéhokoliv důvodu implantace kontraindikována nebo ji rodiče odmítají, je nutné včasné zahájení komunikace pomocí znakového jazyka.

Závěr

Malformace vnitřního ucha je širokou skupinou postižení, jejíž hlavním symptomem je porucha sluchu. K poškození dochází v průběhu embryonálního vývoje sluchového aparátu. Postižení sluchu může být různého stupně. U části pacientů se malformace může projevit až v pozdějším věku (EVA syndrom). V současné době, kdy probíhá novorozenecký screening sluchu, je většina vrozených nedoslýchavostí diagnostikována do půl roku věku. Následně je indikována radiologická diagnostika, která odhalí případnou malformaci vnitřního ucha. V případě lehčích sluchových ztrát a dobrého efektu sluchadel je možné se zobrazovacími metodami vyčkat do pozdějšího věku, kdy již není nutnost dítě vyšetřovat v celkové anestezii. Léčebná strategie se odvíjí od závažnosti postižení sluchu a věku dítěte. Kochleární implantace u dětí s vrozenou oboustrannou hluchotou je optimální ve věku 12–24 měsíců, s jednostrannou hluchotou do 4 let.

Literatura

ADIBELLI, Z. H., ISAYEVA, L., KOC, A. M., CATLI, T., ADIBELLI, H., OLGUN, L., 2017. The new classification system for inner ear malformations: the INCAV system. *Acta Otolaryngol*. **137**(3), s. 246-252. DOI: 10.1080/00016489.2016.1247498.

ČADA, Z. et al., 2017. *Závratě*. Havlíčkův Brod: Tobiáš. ISBN 978-80-7311-156-6.

DEWAN, K., WIPPOLD, F. J., LIEU, J. E., 2009. Enlarged vestibular aqueduct in pediatric sensorineural hearing loss. *Otolaryngol Head Neck Surg*. **140**(4), s. 552-558. DOI: 10.1016/j.otohns.2008.12.035.

JACKLER, R. K., LUXFORD, W. M., HOUSE, W. F., 1987. Congenital malformations of the inner ear: a classification based on embryogenesis. *Laryngoscope*. **97**(3), s. 2-14. DOI: 10.1002/lary.5540971301.

MAZÓN, M., PONT, E., MONTOYA-FILARDI, A., CARRERES-POLO, J., 2017. Inner ear malformations: a practical diagnostic approach. *Radiologia*. 59(4), s. 297-305. DOI: 10.1016/j.rx.2016.09.009.

POUROVÁ, R., 2014. *Molekulárně genetická vyšetření u českých pacientů a rodin s vrozenou ztrátou sluchu a bez mutací v GJB2 genu*. Disertační práce. Praha: Karlova univerzita, 2. lékařská fakulta. Vedoucí práce prof. MUDr. Pavel Seeman, Ph.D.

RALLI, M., NOLA, G., SPARVOLI, L., RALLI, G., 2017. Unilateral Enlarged Vestibular Aqueduct Syndrome and Bilateral Endolymphatic Hydrops. *Case Rep Otolaryngol*. DOI: 10.1155/2017/6195317.

SENNAROGLU, L., SAATCI, I., 2002. A new classification for cochleovestibular malformations. *Laryngoscope*. **112**(12), s. 2230-2241. DOI: 10.1097/00005537-200212000-00019.

SKŘIVAN, J., 2018. *Kochleární implantace u dětí s vrozenou hluchotou*. Disertační práce. Praha: Karlova univerzita.

ŠLAPÁK, I., et al., 2019. *Dětská otorinolaryngologie*. 2. vydání. Praha: Mladá fronta. ISBN 978-80-204-5426-3.

YIIN, R. S., TANG, P. H., TAN, T. Y., 2011. Review of congenital inner ear abnormalities on CT temporal bone. *Br J Radiol.* **84**(1005), s. 859-863. DOI: 10.1259/bjr/18998800.