



KAZUISTIKA DIEVČAŤA SO SYNDRÓMOM CORNELIA DE LANGE

CASE STUDY OF GIRL WITH CORNELIA DE LANGE SYNDROME

Adelaida Fábianová^{1, 2} 

Žofia Frajková^{3, 4, 5} 

Miroslav Tedla⁴ 



Adelaida Fábianová



Žofia Frajková



Miroslav Tedla

Abstrakt

Syndróm Cornelia de Lange je genetický syndróm s prejavmi v somatickej, kognitívnej a perцепčnej oblasti. Vyznačuje sa interindividuálnymi rozdielmi medzi pacientmi s touto diagnózou. Súčasťou narušenia sú poruchy zraku a sluchu, poruchy správania a narušenie komunikačných schopností. Predložená kazuistika prezentuje charakteristiku syndrómu Cornelia de Lange z pohľadu klinického logopéda a do odbornej literatúry pridáva klinicko-logopedické postupy využité pri terapii narušených komunikačných schopností a schopnosti príjmu potravy.

Abstract

Cornelia de Lange Syndrome is a genetic syndrome with manifestations in the somatic, cognitive and perceptual areas. It is characterised by interindividual differences among patients with this diagnosis. Impairments include vision and hearing impairments, behavioural disorders and impairment of communication skills. The presented case report presents the characteristics of Cornelia de Lange Syndrome from the point of view of a clinical Speech and Language Therapist. It adds to the professional literature on clinical Speech Therapy procedures used in the therapy of impaired communication skills and in the feeding and swallowing disorder.

Kľúčové slová

Cornelia de Lange, genetický syndróm, logopedická terapia, kazuistika narušenej komunikačnej schopnosti, poruchy príjmu potravy, zmeneného svalového napätia

Keywords

Cornelia de Lange, genetic syndrome, speech and language therapy, case report of impaired communication skills, eating disorders, altered muscle tension

Úvod do problematiky

Cornelia de Lange syndróm (CdLS) je genetická vývojová porucha, ktorá je diagnostikovaná hneď po pôrode, často však len u tých detí, u ktorých sú viditeľné somatické abnormality. V staršej literatúre bol tento syndróm označovaný aj názvom Amsterdamský dwarfizmus (Noé, 1964). CdLS je vzácny syndróm s rôznymi prejavmi v somatickej, kognitívnej i v perцепčnej oblasti (Boyle et al., 2015a). Za vznikom CdLS stojí spontánna genetická mutácia pohlavnej bunky (gén NIPBL na chromozóme 5, SMC1A, SMC3 a HDAC8V), avšak neustále prebiehajú výskumy zaoberajúce sa príčinou vzniku tohto ochorenia (Boyle et al., 2015b; Krantz et al., 2001, 2004). Výskyt je datovaný v rovnakom pomere u mužov i u žien. Typickým prejavom detí je nízka pôrodná hmotnosť, spomalený psychomotorický vývin, mentálne postihnutie rôzneho stupňa, hypertrichóza (zvýšený rast ochlpenia na tele), kostné abnormality. Na tvári sú charakteristické rysy, akými je husté zrastené obočie, dlhé mihalnice, nízko posadené uši, široko rozložené malé zuby, krátky zahnutý nos, tenké pery a ústa v tvare polmesiaca. Častá je i mikrocefália, gastrointestinálne problémy v zmysle gastroezofageálneho refluxu. Percepčia zraku, sluchu je narušená až v 80 % prípadoch (Deardorff et al., 1993; Wenger et al., 2017). K ďalším symptómom tohto ochorenia patria aj behaviorálne problémy orientované na seba

¹ PaedDr. Adelaida Fábianová, AXIS International Rehabilitation Center, Kúpeľný ostrov 3605/34, Piešťany 921 29, Slovensko. E-mail: fabianova.adelaida@gmail.com.

² Lekárska fakulta UK, Špitálska 24, 813 72 Bratislava, Slovenská republika.

³ PhDr. Žofia Frajková, PhD, Fakultná nemocnica Trnava, Neurologické oddelenie, Andreja Žarnova 11, 917 75 Trnava, Slovenská republika.

⁴ PhDr. Žofia Frajková, Doc. Mudr. Miroslav Tedla, PhD., MPH Klinika otorinolaryngológie a chirurgie hlavy a krku LFUK a UNB Bratislava, Univerzitná nemocnica Bratislava Nemocnica sv. Cyrila a Metoda, Antolská 11, 851 07 Bratislava, Slovenská republika.

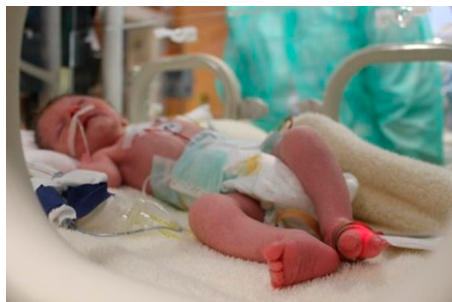⁵ Katedra logopédie Pedagogická fakulta Univerzity Komenského v Bratislave, Račianska 59, 813 34 Bratislava, Slovenská republika.

sebapoškodzovaním a k ostatným ľuďom agresívnym správaním (Berney et al., 1999; Hyman et al., 2002; Oliver et al., 2008). Pacienti s touto diagnózou majú rovnaké symptómy líšiace sa stupňom narušenia a adekvátnej terapii.

Predložená kazuistika prezentuje klinické symptómy a logopedickú diagnostiku a terapiu u dieťaťa so syndrómom Cornelia de Lange.

Popis prípadu

Dieťa sa narodilo z fyziologickej gravidity v 36. gestačnom týždni, pôrodná hmotnosť bola 1 660 gramov, placenta bola fibrotická s infarktami, pôrod bol indikovaný. Popôrodné Apgar skóre bolo 9 z 10. Ihneď po pôrode bola zjavná faciálna a somatická polystigmatizácia s mikrognáciou, rážštepom uvuly, ektroméliou (znetvorenie jednej alebo viacerých končatín, prípadne ich nevyvinutie), nezrelým genitálom a prenatálnou hypotrofiou. Karyotyp bol v norme. Po narodení bol suponovaný u pacientky syndróm Cornelia de Lange. Tento vzácny syndróm bol následne verifikovaný genetickým vyšetrením. Okrem vyššie uvedených znakov ochorenia u pacientky bola verifikovaná bilaterálna percepčná porucha sluchu stredne ťažkého stupňa kompenzovaná naslúchacím aparátom, mikrokránium a inkontinencia.



Obrázok 1: Dieťa po narodení

Z neurologického a ortopedického hľadiska ide o hypertonický syndróm. Sono mozgu poukázalo na nezrelú gyrifikáciu a hypoplastické cerebellum. U pacientky sú prítomné deformity horných končatín s primeranou hybnosťou pleťencov, avšak so skrátčenými predlaktami a flekčnými kontraktúrami v lakťoch. Pacientka má palec na každej ruke. Dolné končatiny sú poznačené deformitami akrálne so zvýraznením vľavo, hybnosť dolných končatín je symetrická, so zvýšením tonusom, chôdza je ataktická, na celom chodidle. Neurológom bola indikovaná liečba Vojtovou metódou.

Z hľadiska psychomotorického vývoja v hrubej motorike pacientka začala

samostatne sedieť v 4 rokoch, dovtedy strácala rovnováhu v sede. Vo veku 4 rokov stále samostatne nechodila. Jemná motorika je v prípade našej pacientky nehodnotiteľná pre deformity horných končatín. Sporadicky si pacientka dokázala uchopiť väčší predmet a vložiť si ho do úst, prípadne preložiť predmet z miesta na iné miesto. Hygienické návyky vzhľadom na inkontinenciu neboli osvojené a pacientka je plne plienkovaná.

Z klinicko-logopedického hľadiska bola pacientka v intervencii od 19. mesiaca života. V tomto období dominovala dysfágia, hypersenzitivita v orofaciálnej oblasti, hypertonus a spasticita jazyka, závažné narušenie percepcie aj v zmysle poruchy sluchu. Dysfágia sa prejavovala najmä v neschopnosti spracovať potravu v orálnej fáze pre embryonálny typ prehĺtania, saliváciu, neschopnosť labiálneho uzáveru, absenciu pohybov žuvacích svalov, pohybov jazyka, konkrétne jeho lateralizácie a elevácie. Pacientka konzumovala výlučne príkrmy pyrú konzistencie.

V orofaciálnej oblasti bola prítomná výrazná hypersenzitivita. Súčasťou klinického obrazu bol reflux. Intervencia bola o to náročnejšia, že pacientka bola prevažne v polohe „spastického kľbka“.

V uvedenom čase sa logopedická intervencia zameriavala najmä na príjem potravy, ktorá bola výrazne narušená. Prebiehala orofaciálna stimulácia, intraorálna stimulácia a termostimulácia. Pomôcky k vykonaniu tejto stimulácie boli najmä logopedické sondy, vatové tyčinky, gáza a logovibračné pomôcky. Súbežne sa stimulovala percepcia a propriocepcia, ako i vestibulárne vnímanie.

Komunikácia a vokalizácia úplne absentovala, vrátane vegetatívnej vokalizácie, napríklad plaču, ktorý bol tichý, nevýrazný a bez emočného náboja.

Klinicko-logopedická diagnostika na začiatku našej intervencie

V čase našej intervencie mala pacientka 6,5 roka. Postava bola drobnejšia, astenická s mikrokránium s obvodom hlavy 43,5 cm. Počas obdobia raného a mladšieho školského vývinu Dominika progredovala najmä v oblasti respirácie, ktorá sa stala koordinovaná. Svalové napätie sa s častí upravilo, a to najmä v oblasti žuvacích svalov a m. orbicularis oris. Cielené pohyby s jazykom naďalej ostávajú narušené. Problematika v oblasti gastrointestinálneho traktu v zmysle refluxu naďalej

pretrváva, i keď je medikamentózne supliovaná. V popredí dominovala symptomatológia organického poškodenia CNS.

Prvokontakt s dieťaťom bol problematický pre lakrimozitu (plačlivosť) a výraznú fixáciu na matku. Po krátkom čase a upokojení bola možná spolupráca s výraznou asistenciou. Očný kontakt nadväzovala pacientka čoraz častejšie ako formu žiadosti o činnosť alebo predmet. Tvár komunikačného partnera sledovala iba občas, s krátkym udržaním. Emócie (úsmev, plač) neprejavovala.

Pozornosť pacientky bola nekonštantná, ovplyvnená zvýšenou unaviteľnosťou prezentovanou negativizmom, emočnými a behaviorálnymi zmenami.

V oblasti pamäte je posilnená vizuálna priestorová pamäť a pacientka sa dokázala orientovať v priestore. Taktiež si pamätala denné rituály.

Na zvuky v okolí so sluchovým aparátom reagovala pohybom hlavy, avšak skôr selektívne, s primárnou orientáciou na zvuky zvierat, melodické rýmovačky a piesne. V rámci sluchového vnímania pacientka dokázala identifikovať niektoré zvuky a priradiť ich k zdroju. Sluchové vnímanie: Niektoré zvuky vie identifikovať a priradiť k zdroju.

Boli prítomné ťažkosti v porozumení v závislosti, výberovosť reakcií a záujmov. Pacientka porozumela jednoduchým, vysoko frekvencovaným slovám, avšak nebola schopná plniť príkazy. Osobnostne bola zvýraznená nezrelosť pacientky s výraznými úzkostnými stavmi. Celkové vnímanie bolo fragmentované, prítomné bolo zotrvávanie v obľúbených aktivitách. V tom čase pacientka reagovala na oslovenie tým, že spozornela, i keď s latenciou.

V rámci organickej symptomatológie bola prítomná hypersenzitivita na svetlo a motorické emócie, akými sú najmä trhavé hýbanie rúk. Na základe vyššie uvedeného s dievčatkou počas celého obdobia systematicky pracoval špeciálny pedagóg a muzikoterapeut. Absolvovala aj pravidelné canisterapie, ako i hydroterapie.

Klinicko-logopedická terapia

Z hľadiska komunikácie sme v nácviku zaviedli využívanie obrázkového komunikačného systému na žiadanie predmetov, konkrétne reálne fotky, v domácom prostredí fotky na tablete. Ďalším cieľom bol nácvik gest s pohybom hlavy a ruky a predmetová komunikácia.

V rámci prehĺtania bol realizovaný nácvik pitia, nácvik kŕmenia lyžičkou technikou definitívneho podráždenia jazyka,

nácvik žuvania a hryzenia. Súčasťou bola Orofaciálna stimulácia kombinácie technik Castillo Morales, dráhová stimulácia podľa Ruth Lines, prvky synergetickej reflexnej terapie a desenzibilizácia.

Intraorálna stimulácia s posilňovaním bukofaciálnej oblasti a masáž jazyka sa realizovala manuálne a sondami. Použitá bola aj termostimulácia, ako i logovibrácia použitím logovibračného pera (Z-Vibe), ktoré sme prikladali a) priamo na kožu (tvár) a sliznicu (bukofaciálna oblasť) a jazyk, b) prenesenou vibráciou na vyššie uvedené oblasti cez logopedickú sondu alebo lekársku špachtľu.

Z hľadiska celkovej stimulácie pacientka pozitívne reagovala na hudbu, preto sme v terapii využili klavír, pri hre na klávesnici klepkala nohou. Zo zvukov uprednostňovala vyššie tóny.

Pacientka potrebovala často meniť polohu a podporiť ju, aby mohla použiť všetky spôsoby poznávania a kombinovať všetky dostupné zmysly s pohybom, napríklad koordinovať pohyb nohy so zrakom.

Rediagnostika a hodnotenie po absolvovaní terapeutického pobytu

Zlepšenie nastalo v celkovom psychomotorickom vývine vrátane orálnej motoriky

Počas intervencií je viac aktívna v presadzovaní si záujmov. Uprednostňuje zvukové a pohybové aktivity.

Z hľadiska rozvoja dieťaťa vo všetkých oblastiach vývinu a integrácie do spoločnosti je prítomnosť druhej osoby (asisten-ta) nutná.

Pacientka na pozdrav ťukne rukou do ruky druhej osoby, niekedy ju doplní zvukovým prejavom a očným kontaktom. Iniciáciou komunikačného partnera je kontakt nadviazaný verbálnou rečou doplnenou o prirodzené gestá, prostredníctvom hračiek a kartičiek s obrázkami. Občas sa vyskytne záujem sledovať artikuláciu druhej osoby a rukou vnímať vibrácie z tváre. Neverbálna komunikácia je výrazne narušená pre hypomímiu, vo výraze tváre absentuje aj emócia, avšak

matka rozozná bolestivý výraz. V komunikácii používa ťukanie laktom na predmet. Používanie gest je limitované deformitami horných končatín.

Verbálna produkcia pacientky je minimálna. Počas hry vydáva emocionálne ladené neartikulované zvuky. Počas jedenia niekedy povie „mňam“. V rámci hodnotenia obsahu reči je zastúpené vyjadrenie existencie a činnosť, prevažne je verbalizovaná citoslovcami alebo slovami z reduplikovaných slabík. Absentuje obsahová kategória lokácie, lokatívnej činnosti a odmietania. Absentuje kombinácia slova a gesta ako prekurzoru vety. Nie je osvojené ukazovacie gesto. Celkovo pacientka používa málo gest ako náhradu za absentujúcu reč, nespokojnosť vyjadruje viac emóciami – plačom a vzdorom. Vo vzťahu k veku má znížený fonetický repertoár. Fonetická imitácia je na úrovni zvukov a nešpecifických orálnych hlások.

Správne sa hrá s niekoľkými hračkami. Stále však pretrvávajú manipulačná hra – otváranie, zatváranie a klopkanie. Toleruje zapojenie druhej osoby do hry. Aktívne sleduje svoje záujmy, sleduje zrakom osobu, sama komunikáciu pri hre neinicuje, ani neimituje iné osoby. K predmetom a hračkám sa dostane plazením a pretáčaním sa. Predmety hmatá laktami, prstom najmä ľavej ruky a nohami. Tvárou stláča gombíky, sleduje zrakom pohyb, prepína nohami spínače a strieda činnosti. V hre viac reaguje na zrakové a hmatové stimuly ako na sluchové a verbálne. Stláča tlačidlá na mobile bradou. Rozumie hre na skrývačku.

Pacientka sa stravuje orálne, potravu spracúva s náznakom hryzenia, žuvanie je neprítomné, posun bolusu je s predozadným pohybom jazyka, pije len z fľaše s cumlíkom so zväčšeným otvorom. Protektívne reflexy sú stimulabilné, pretrvávajú posturálne reflexy, Morov reflex je neprítomný. Pri jedení je táto rutinná činnosť sprevádzaná čítaním knihy a režim jedenia je ustálený. Pacientka má komunikátor s hlasovým výstupom s otázkou, či chce mlieko. Zatiaľ ho iba mechanicky stláča bez porozumenia. Zje všetko, strava

je pestrá. Má rada sladké, chlieb s medom spracuje po kúskoch, keks si odhryzne. Tekuté často vyplúva, má problém so spracovaním polievky, nakoľko ešte stále nedokáže prijímať potravu zmiešanej konzistencie. V orofaciálnej oblasti pretrvávajú hypersenzitivita aj so saliváciou druhého stupňa. Predmety vníma ako signály rutiny – lyžička, podbradník znamená že sa ide jesť, fľaška – piť.

Potrebu signalizuje rečou tela tak, že sa nahýba alebo odvracia telom, pohľadom, plačom. Ak chce piť, pozerá sa na pohár. Rodičia hľadajú v správaní zámer (plač bez príčiny).



Obrázok 2, 3: V čase klinicko-logopedickej intervencie mala pacientka 6,5 roka

Záver

V predloženej kazuistike sme opísali prípad pacientky so syndrómom Cornelia de Lange a priebeh klinicko-logopedickej starostlivosti počas absolvovaného pobytu v našom zariadení. Keďže ide o genetický syndróm s nízkym výskytom, veríme, že táto prípadová štúdia prinesie do slovenskej a českej odbornej spoločnosti nové informácie o klinickom stave, možnostiach diagnostiky a terapie jednotlivých modalít z hľadiska klinicko-logopedickej intervencie.

Literatúra

BERNEY, T. P., IRELAND, M., BURN, J., 1999. Behavioural phenotype of Cornelia de Lange syndrome. *Archives of Disease in Childhood*. **81**(4), s. 333-336. DOI: 10.1136/adc.81.4.333.

BOYLE, M. i., JESPERGAARD, C., BRØNDUM-NIELSEN, K., BISGAARD, A.-M., TÜMER, Z. 2015a. Cornelia de Lange syndrome. *Clinical Genetics*. **88**(1), s. 1-12. DOI: 10.1111/cge.12499.

BOYLE, M. i., JESPERGAARD, C., BRØNDUM-NIELSEN, K., BISGAARD, A.-M., TÜMER, Z., 2015b. Cornelia de Lange syndrome. *Clinical Genetics*. **88**(1), s. 1-12. DOI: 10.1111/cge.12499.

DEARDORFF, M. A., NOON, S. E., KRANTZ, I. D., 1993. Cornelia de Lange Syndrome. V M. P. Adam, G. M. Mirzaa, R. A. Pagon, S. E. Wallace, L. J. Bean, K. W. Gripp, & A. Amemiya (Ed.), GeneReviews®. University of Washington, Seattle. Dostupné z: <http://www.ncbi.nlm.nih.gov/books/NBK1104/>

HYMAN, P., OLIVER, C., HALL, S., 2002. Self-Injurious Behavior, Self-Restraint, and Compulsive Behaviors in Cornelia de Lange Syndrome. *American Journal on Mental Retardation*. **107**(2), s. 146-154. DOI: 10.1352/0895-8017(2002)107<0146:SIBSRA>2.0.CO;2

KRANTZ, I. D., MCCALLUM, J., DESCIPPIO, C., KAUR, M., GILLIS, L. A., YAEGER, D., JUKOFSKY, L., WASSERMAN, N., BOTTAMI, A., MORRIS, C. A., NOWACZYK, M. J. M., TORIELLO, H., BAMSHAD, M. J., CAREY, J. C., RAPPAPORT, E., KAWAUCHI, S., LANDER, A. D., CALOF, A. L., LI, H.-H., DEVOTO, M., JACKSON, L. G. (2004). Cornelia de Lange syndrome is caused by mutations in NIPBL, the human homolog of *Drosophila melanogaster* Nipped-B. *Nature Genetics*. **36**(6), s. 631-635. DOI: 10.1038/ng1364.

KRANTZ, I. D., TONKIN, E., SMITH, M., DEVOTO, M., BOTTANI, A., SIMPSON, C., HOFREITER, M., ABRAHAM, V., JUKOFSKY, L., CONTI, B. P., STRACHAN, T., JACKSON, L., 2001. Exclusion of linkage to the CDL1 gene region on chromosome 3q26.3 in some familial cases of Cornelia de Lange syndrome. *American Journal of Medical Genetics*. **101**(2), s. 120-129.

NOÉ, O., 1964. Amsterdam Dwarfs: Four Cases of Typus Degenerativus Amstelodamensis. *Clinical Pediatrics*. **3**(9), s. 541-549. DOI: 10.1177/000992286400300911.

OLIVER, C., ARRON, K., SLONEEM, J., HALL, S., 2008. Behavioural phenotype of Cornelia de Lange syndrome: Case-control study. *The British Journal of Psychiatry*. **193**(6), s. 466-470. DOI: 10.1192/bjp.bp.107.044370.

WENGER, T. L., CHOW, P., RANDLE, S. C., ROSEN, A., BIRGFELD, C., WREDE, J., JAVID, P., KING, D., MANH, V., HING, A. V., ALBERS, E., 2017. Novel findings of left ventricular non-compaction cardiomyopathy, microform cleft lip and poor vision in patient with SMC1A-associated Cornelia de Lange syndrome. *American Journal of Medical Genetics Part A*. **173**(2), s. 414-420. DOI: 10.1002/ajmg.a.38030.